LEHMANNS MEDICIN. HAND-ATLANTEN

BAND V.

ATLAS DER HAUTKRANKHEITEN

VON

Dr. C. KOPP

MÜNCHEN
VERLAG von J. F. LEHMANN

Verlag von J. F. Lehmann in München.

Lehmann's medicin. Handatlanten.

Während Band I in Sedez zur Ausgabe kam, erscheint Band II und Folge in 8° Format; diese Bände sind in 5—8 fachem prächtigem

W/2-C-12

THE BRITISH ASSOCIATION OF DERMATOLOGISTS

THE WILLAN LIBRARY



Presented by Dr Solomons

CID 72737

LÄÄKÄRILEHDEN
HELSINGISSÄ.

Lehmann's medicin. Handatlanten.

Bd. VIII. **Atlas der vergleichenden Anatomie und systematischen Zoologie.** In 500 farbigen Abbildungen. Von Dr. K. Fiedler, Privatdocent an der Universität Zürich.
Preis circa *M.* 6.—

Bd. IX. **Atlas der pathologischen Anatomie.** In circa 100 farbigen Tafeln. Von Prof. Dr. Bollinger. Preis eleg. geb. *M.* 8.—

Bd. X. **Atlas der gerichtlichen Medicin.** In circa 50 Abbildungen. Preis eleg. geb. *M.* 5.—

Bd. XI. **Atlas der Klin. Mikroskopie.** 80 Tafeln.
Preis *M.* 5.—

Bd. XII. **Atlas der Chirurgie.** In circa 200 Abbildungen. Preis *M.* 10.—

Bd. XIII. **Atlas der Fracturen und Luxationen.** In circa 80 Tafeln. Preis *M.* 5.—

Bd. XIV. **Atlas der Bacteriologie und Infections-Krankheiten.** In 60 Tafeln. Preis *M.* 5.—

Bd. XV. **Atlas der Anatomie.** In 100 farbigen Tafeln. Preis *M.* 8.—

Bd. XVI. **Atlas der Kehlkopfkrankheiten.** In 40 farbigen Tafeln. Preis *M.* 6.—

Bd. XVIII. **Atlas der Histologie und mikroskopischen Anatomie** in 100 farbigen Tafeln.
Preis *M.* 6.—

Geburtshilfliche Taschen-Phantome.

Von Dr. K. Shibata.

Mit einer Vorrede von Prof. Dr. Frz. v. Winckel.

16 Seiten Text. Mit 7 Text-Illustrationen, sowie 2 in allen Gelenken beweglichen Früchten und einem Becken.

Zweite vielfach vermehrte Auflage. Eleg. geb. *M.* 3.—.

Lehmann's medicin. Handatlanten.

Band I:

Atlas der Geburtshilfe.

I. Theil: *Der Geburtsakt,* dargestellt in 98 farbigen Tafeln von Dr. O. Schäffer, Assistent an der kgl. Frauenklinik in München.

Preis *M.* 4.—.

Dieser Band ist noch im kleineren Format erschienen und nur in 2 Farben gedruckt.

Urtheile der Presse:

Prager medicin. Wochenschrift:

Wenn die folgenden Bände in gleich vorzüglicher Ausführung gehalten sind, wie der vorliegende, so bildet diese Einführung eine werthvolle Bereicherung des Bücherschatzes. Band I behandelt den Geburtsakt in einer fortlaufenden Reihe von Einzelbildern u. z. in einer Vollständigkeit, die selbst in den bilderreichen französischen Lehrbüchern nicht zu finden ist. So stellt in je 14 Bildern Tafel I die «erste Schädellage und ihre natürliche Entwicklung», Tafel II «die Abarten der ersten Schädellage», Tafel III—V «Gesichts-, Schieflage und Steisslage», Tafel VI «verschiedene Wendungen bei Schieflage, Entwicklung der unvollkommenen Fusslage», Tafel VII «die Anwendung der Zange bei den verschiedenen Kopfeinstellungen» dar, sodass somit alle Phasen der normalen und pathologischen Geburt, sowie sämmtliche operativen Handgriffe zur Darstellung kommen. Die sehr gelungene Ausführung des im bequemen Taschenformat herausgegebenen Werkchens lässt dasselbe als einen gediegenen Lehrbehelf erscheinen, dessen Anschaffung namentlich Studirenden, als Ergänzung zu jedem Lehrbuche der Geburtshilfe, auf's Wärmste empfohlen werden kann. *Piering* (Prag).

Aerztl. Vereinsblatt 1892 No. 246.

Anatomie und Pathologie gelangen auf diese Art zu einer anschaulichen Wirkung und prägen sich dem Gedächtniss besser ein, als ein weitschichtiger Text es vermag.

Deutsche medicin. Wochenschrift 1893 No. 32.

Der erste Theil dieses Bandes stellt in 98 sehr instructiven Tafeln den Geburtsakt dar. Dem Studirenden und praktischen Arzte ist mit diesen Darstellungen eine grosse Erleichterung geschaffen. Er ist jeden Augenblick in der Lage, sich in bester Weise zu orientiren. Die Zeichnungen sind mit sehr grosser Sorgfalt und verständnissvollem Eingehen in die complicirten Verhältnisse ausgeführt.

Wiener medicin. Wochenschrift 1893 No. 28.

— — Die kurzen Bemerkungen zu jedem Bilde geben im Verein mit demselben eine der anschaulichsten Darstellungen des Geburtsaktes, die wir in der Fachliteratur kennen.

LEHMANNS MEDICIN. HAND-ATLANTEN.

Band V:

ATLAS

DER

HAUTKRANKHEITEN

MIT

90 FARBIGEN UND 17 SCHWARZEN ABBILDUNGEN

HERAUSGEGEBEN VON

DR. KARL KOPP

PRIVATDOCENT AN DER UNIVERSITÄT MÜNCHEN

MÜNCHEN 1893.

VERLAG VON J. F. LEHMANN.

VERTRETUNG FÜR DIE SCHWEIZ: E. SPEIDEL IN ZÜRICH.

Das Recht der Uebersetzung bleibt vorbehalten.

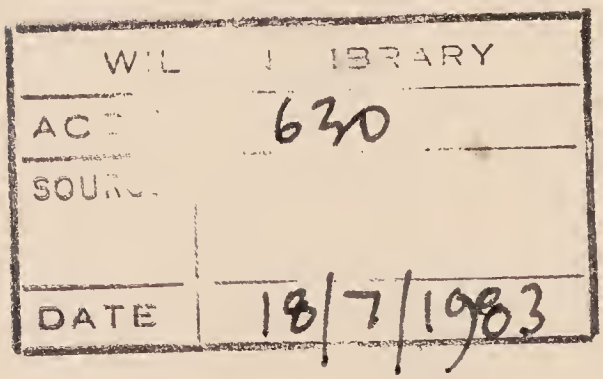

Druck von
Knorr & Hirth — E. Mühlthaler — Verlagsanstalt Manz, vorm. Dr. Huttler,
Dr. Wolff & Sohn.
Clichés von *Meisenbach, Riffarth & Co.*
Papier von *O. Heck*
Einbände von *L. Beer*
sämmtliche in München.

VORWORT.

Der mit der Entwicklung der modernen Dermatologie vertraute Arzt hat es wohl wiederholt als ein praktisches Bedürfniss empfunden, die vielfach und oft meisterhaft geschilderten Krankheitsbilder der Dermatosen durch gute bildliche Darstellungen gewissermassen ergänzt zu sehen, und hat dabei bedauern müssen, dass solche für das Studium und die Praxis gleich wichtige Behelfe, soweit vorhanden, doch dem grossen Kreise der Interessenten, wegen der meist sehr erheblichen Anschaffungskosten kaum zugänglich sind. Es schien mir daher eine nicht ganz undankbare Aufgabe, mit Hilfe eines gewandten Zeichners und unter Benützung neuester technischer Verbesserungen der Vervielfältigungsmethoden eine Sammlung von Chromotafeln der wichtigsten Dermatosen, mit einem kurzen beschreibenden Texte versehen, zu veranstalten; ist es doch auch bei eifrigstem Studium kaum möglich, aus der wörtlichen Beschreibung der Krankheitsbilder allein sich eine klare Vorstellung von den Veränderungen des Hautorganes unter dem Einflusse der so variablen pathogenen Faktoren zu machen. Wort und Bild müssen sich hier, um das richtige Verständniss zu vermitteln, gegenseitig ergänzen.

Von diesem Gesichtspunkte ausgebend, habe ich hier eine grosse Anzahl der wichtigsten Hauterkrankungen zur Darstellung bringen lassen. Viele der gegebenen Bilder sind nach Originalzeichnungen von C. Krapf (im Besitze des Verlegers) gefertigt. Für eine Reihe von Krankheitsbildern wurden die in verschiedenen Fachjournalen zerstreuten Darstellungen, für einige auch Abbildungen aus grossen ikonographischen Sammelwerken (Hebra'scher Atlas, Leprawerk von Danielssen und Boeck, von

Heuss, chirurg.-pathol. Tafeln) benützt. Aus äusseren Gründen konnte die vorliegende Sammlung, welche nicht als dermatologisches Lehrbuch, sondern als eine zu jedem Lehrbuch passende bildliche Erläuterung der dort gegebenen wörtlichen Beschreibung angesehen werden soll, nicht durchaus originell sein. Originell und einem praktischen Bedürfnisse entsprechend ist aber gewiss die Idee zu diesem Buche, und ich glaube für diese und für seine thätige Mithilfe dem Herrn Verleger, der mich zur Herausgabe dieser Sammlung aufforderte, und der die Ausführung der Bilder nach einem ganz neuen Verfahren mit grossem Geschick und Verständniss durchführte, danken zu müssen. Seine Bemühungen, in diesem, gleichwie in einer Serie anderen Disciplinen gewidmeter Handatlanten, etwas wirklich Gutes zu einem ausserordentlich billigen Preise, und sohin jedem Studirenden und Arzte Zugängliches zu liefern, wird gewiss Anerkennung finden; auch im Auslande erfreuen sich die bereits durchgeführten analogen Unternehmungen des Verlags lebhaften Beifalls und kommen die gleichzeitigen Ausgaben in vier Sprachen einem lange gefühlten Bedürfnisse entgegen.

Sollte der vorliegende Taschenatlas die gehoffte Aufnahme finden, so werde ich bald in der Lage sein, die Zahl der gegebenen Krankheitsbilder durch Sammlung von Material zu vermehren, und dadurch den Interessen der Specialdisciplin und den, wie ich hoffe, nicht fehlenden Aeusserungen einer wohlwollenden Kritik Rechnung zu tragen.

München, im September 1893.

Dr. KOPP.

Inhalt.

Fig.

1. Eczema vesiculos. et postulos. acut.
2. Eczema impetiginosum faciei.
3. „ squamosum chron.
4. „ seborrhoicum.
5. Psoriasis nummularis.
6. „ gyrata.
7. Pityriasis rubra pilaris.
8. Lichen ruber accuminatus.
9. „ „ planus der Regio scrotalis.
10. Lichen ruber planus monileformis.
11. Pityriasis rubra.
12. Lichen skrophulosorum.
13. Prurigo.
14. Pemphigus acutus.
15. „ pruriginosus.
16. „ vulg. chron.
17. „ vegetans.
18. „ foliaceus.
19. Atrophia cutis idiopathica
20. Multiple neurotische Hautgangrän.

00. Sklerodermie, Morphaea,
00. Ainhum, Sklerma neonatorum (ohne Bild).

21. Herpes zoster intercostalis.
22. „ „ brachialis.
23. „ progenitalis.
24. „ nasolabialis.
25. Lupus erythematodes.
26. Urticaria.

Fig.

27. Erythema papulatum et gyratum.
28. Erythema iris.
29. „ nodosum.
30. Purpura rheumatica.

00. Arzneiexantheme (ohne Bild).

31. Tumor cavernosus.
32. Angiom.
33. Akne rosacea.
34. Rhinophyma.
35. Lymphangiom.
36. Adenoma sebaceum.
37. Seborrhoea sicca capitis.
38. Balanitis.

00. Lichen pilaris (ohne Bild).

39. Akne disseminata et indurata.
40. „ varioliformis.
41. Sykosis non parasitaria.
42. Milium.
43. Alopecia areata.
44. Poliosis circumscripta.
45. Onychogryphosis.
46. Luskonychia.
47. Ichthyosis follicularis.
48. „ simplex.
49. „ hystrix.
50. „ congenita.
51. „ sebacea.
52. Tylosis.
53. Verruca senilis.
54. Papillomata accuminata.
55. Fibromata mollusca.
56. Vitiligo.

Fig.

57 Naevus pigmentosus.
58. Chloasmata.
59. Heroderma pigmentosum.
60. Argyrie.
61. Xanthelasma planum.
62. „ tuberosum.
63. „ plano-tuberosum.
64. Keloid.
65. Rhinosklerom.
66. Elephantiasis Arabum.
67. Mykosis fungoides.
68. „ „
69. Impetigo contagiosa.
70. „ herpetiformis.
71. Dermatitis.
72. 73. 74. Lupus vulgaris.
75. Molluscum contagiosum.
76. Aktinomykose.
77. Favus.
78. Trichophytie des behaarten Kopfes.
79. Trichophytie des Bartes.
80. „ der Genitalregion.
81. Eczema marginatum.
82. Pityriasis versicolor.
83. Erythrasma.
84. Skabies.
85. Lepra exanthem.
86. „ nervorum Pigmentatrophie.
87. Lepra nervorum Pigmenthypertrophie.
88. Lepra tuberosa.

Fig.

89. Lepra mutilans.
90. Achorion Schönleinii (aus einer Favusborke).
91. Trichophyton tonsurans. (Haar mit äusserer Wurzelscheide von einem Falle von Herpes tons. capitis).
92. Mikrosporon furfur (der Pilz der Pityriasis versicolor).
93. Mikroskopisches Bild eines Haares bei Trichorhexis nodosa.
94. Milzbrandbacillen (Blutpräparat).
95. Rotzbacillen (Blutpräparat).
96. Leprazellen mit Bazillen.
97. Pediculus capitis (Kopflaus).
98. Phthirius inguinalis (Morpio, pedicul. pub., Filzlaus).
99. Pedicul. vestimenti (Kleiderlaus).
100. Läuseeier (Nisse) an den Haarschaft geklebt.
101. Akarus folliculor. (Haarsackmilbe, nicht pathogen).
102. Krätzmilbengang (nach Neumann).
103. Krätzmilbe (von unten).
104. Krätzmilbe (von oben).
105. Krätzmilbenei.
106. Akticnomyces Harzii (Strahlenpilz).
107. Molluscumkörperchen (Molluscum contagiosum).

Fig. 1.

Eczem.

(Fig. 1, 2, 3, 4.)

Mit dem Namen Eczem bezeichnet man eine typische Entzündung der Haut, durch welche in Folge exsudativer Vorgänge im Papillarkörper meist in flächenhafter Ausbreitung, seltener zerstreut Papeln und Bläschen sich entwickeln, welch letztere meist rasch platzen und, mag sich vorher der ursprünglich klare Inhalt der Bläschen durch Massenaustritt von Leukocythen aus den Gefässen in eine Pustel verwandelt haben, oder nicht, zur Entstehung mehr oder weniger ausgedehnter nässender excoriirter Flächen Veranlassung geben; das von dieser Fläche abgesonderte Sekret trocknet durch Luftzutritt zu unregelmässigen dicken honiggelben oder durch Beimengung von Blut dunkelgefärbten Borken und Krusten ein, unter welchen entweder die Exsudation weither besteht, wodurch es unter Umständen

zu Eiterretention und secundären Lymphgefäss- und Lymphdrüsen-Entzündungen kommen kann, oder aber es kommt unter der Kruste oder auch bei entsprechender Behandlung zu einer Ueberhäutung der ursprünglich nässenden und der Hornschicht beraubten Eczemfläche und es resultirt ein Zustand chronischer Infiltration mit Hyperämie und vermehrter Anbildung und Abstossung von mehr weniger zusammenhängenden Hornlamellen, Schüppchen und Schuppen. In der Mehrzahl der Fälle nimmt die Erkrankung einen chronischen Verlauf, und ist fast immer von sehr heftigem Juckreiz begleitet.

Man kann demnach in der Entwicklung eines Eczems verschiedene Stadien unterscheiden:

1. ein Stadium papulosum,
2. ein Stadium vesiculosum,
3. ein Stadium pustulosum,
4. ein Stadium madidans mit consecutiver Borkenbildung, stadium impetiginosum et crustosum,
5. ein Stadium der Infiltration und Desquamation, Eczema squamosum.

Es gehört aber nun keineswegs zur Regel, dass ein Eczem in gesetzmässiger Reihenfolge alle diese für das klinische Verständniss der Erscheinungen allerdings wichtigen Stadien durchläuft, sondern das klinische Bild setzt sich meist, und das ist für die Diagnose von besonderer Bedeutung, aus den verschiedenen Stadien der Entwicklung des Eczems angehörigen Erscheinungen zusammen; wir finden an einem und demselben Individuum, ja selbst an einer zusammenhängenden Eczemstelle die oben erwähnten Bilder der verschiedenen Stadien vergesellschaftet, ja selbst auf dem Boden eines chronisch infiltrirten, squamosen Eczems kommt es gelegentlich zu einem acuten Nachschub von Bläschen und Pusteln, so dass wir im Einzelfalle das Eczem wohl nach den vorwiegend in Erscheinung tretenden Symptomen benennen, aber damit wenigstens in der Regel keineswegs in exclusiver Weise ein bestimmtes Stadium anzudeuten in der Lage sind. Praktisch nicht unwichtig erscheint die Eintheilung der Eczeme in acute und chronische Formen, insoferne manche papulöse, vesiculöse nässende und impetiginöse Eczeme

Fig. 2.

Fig. 3.

zur Heilung gelangen können, ohne zu chronischer Infiltration und Desquamation zu führen, und weil die Therapie bei acuten Eczemen eine durchaus andere ist, als bei der chronischen Form der Erkrankung. — Als Ursachen des Eczems sind zu erwähnen in erster Linie äussere Reize der verschiedensten Art; chemische Reize, Hitze, Kälte, mechanische Reize, die Einwirkung der kratzenden Nägel bei juckenden Hautkrankheiten verschiedener Art, die Anwesenheit von Parasiten u. v. A. können Eczem erzeugen; aber auch aus inneren Ursachen, wahrscheinlich auf nervösreflectorischem Wege, kommen Eczeme zu Stande. Es muss im Einzelfalle Aufgabe des Arztes sein, die Ursache des Eczems zu ermitteln, und in jedem Falle nicht die lokale Erkrankung allein mit topischen Mitteln, sondern auch den Menschen als solchen zu behandeln und den allgemein constitutionellen Verhältnissen desselben Rechnung zu tragen. Bezüglich der Therapie im lokalen Sinne soll hier nur kurz erwähnt sein, dass im acuten Stadium alle reizenden Methoden zu vermeiden, im chronischen Stadium dagegen letztere geradezu indicirt sind.

Zur Darstellung werden hier gebracht:

1. *Eczema vesiculos. et pustulos. acut. (madidans).*
2. *Eczema impetiginosum faciei.*
3. *Eczema squamosum chron.*
4. *Eczema seborrhoicum (Unna).*

Die letzterwähnte Form des Eczems, welche eine allgemeine Anerkennung als selbstständiges Krankheitsbild bis jetzt nicht gefunden hat, wird vorzugsweise bei an Seborrhoea capillitii und an Seborrhoea sicca und oleosa faciei leidenden Individuen in der Sternalgegend am Rumpfe, seltener an den Extremitäten beobachtet und ist charakterisirt durch Bildung rother scharf umschriebener Flecke, welche ziemlich rasch in Form von Bogenlinien nach der Peripherie wachsen und sich mit mehr weniger dicken, sich fett anfühlenden Borken und Schuppen bedecken. Dadurch entsteht, wenn wir vom Fettgehalt der Schuppen absehen, ein der vulgären Psoriasis sehr ähnliches Krankheitsbild. Subjectiv findet sich meist ziemlich heftiger Juckreiz. Es handelt sich bei dieser, nach

meiner Ansicht entschieden selbständigen, Erkrankungsform um ein auf seborrhoischem Boden entstandenes parasitäres Eczem, dessen Krankheitserreger uns noch unbekannt ist. Gegenüber der vulgären Psoriasis ist der fettige Charakter der Schuppen- und Borkenbildung, sowie das Freibleiben der Streckseiten der Extremitäten hervorzuheben. Therapeutisch haben wir den ausserordentlich günstigen Einfluss der Schwefelpräparate in Salbenform zu erwähnen, denen man eine geradezu spezifische Wirkung zuschreiben kann.

Fig. 4.

Fig. 5.

Psoriasis, Schuppenflechte.

(Fig. 5, 6.)

Die Psoriasis ist eine chronische, entzündliche Hauterkrankung, welche sich durch Entwicklung kleinerer und grösserer rother Flecke von flach papulösem Charakter auszeichnet, auf welchen sehr rasch silberweisse, asbestartig glänzende Schüppchen und Schuppen auftreten. Nach längerem Bestande pflegen sich die oberflächlichen Lagen der gebildeten Schuppen leicht zu lösen, während die tiefer gelegenen Schüppchen (das sogenannte Psoriasishäutchen) sich nur gewaltsam durch Abkratzen entfernen lassen, wobei es durch Läsion der in den verlängerten und geschwellten Papillen vorhandenen Gefässschlingen zu Blutungen kommt. Je nach der Grösse und Entwicklung der Psoriasis plâques spricht man von einer Psoriasis punctata, guttata, nummularis oder figurata und gyrata. Letztere Formen kommen zu Stande durch allmähliges peripheres Wachsthum der ursprünglich kleinen Effloreszenzen; durch Confluenz mehrerer solcher grösserer scheibenförmiger Heerde kommt es zu ausgedehnten flächenhaften, von convexen Bogenlinien begrenzten schuppenden Infiltrationsheerden; in anderen Fällen zeigen die scheibenförmigen Psoriasis plâques, wenn sie eine gewisse Grösse erreicht haben, im Centrum Rückbildungserscheinungen, schreiten dann in Form von Kreisen, oder auch nach Rückbildung eines Kreissegmentes in Form von Halbkreisen oder Bogenlinien peripher weiter; schliesslich kommt es durch variable Anordnung der vorhandenen Kreise und Bogenlinien mit partieller Confluenz derselben zu eigenthümlich guirlandenförmigen Configurationen. Als Prädilectionsstellen sind zu erwähnen die Streckseiten der Extremitäten, der behaarte Kopf, die Ohren und die Sacralgegend. Die Ursache der Erkrankung ist unbekannt; von manchen Autoren werden hereditäre Einflüsse beschuldigt. Die subjectiven Beschwerden sind je nach Intensität und Ausbreitung der Erkrankung sehr verschieden. In manchen Fällen wird intensiver Juckreiz besonders in den Abendstunden geklagt,

während derselbe meist völlig fehlt. Bei ausgedehnter Psoriasis kommt es wohl in Folge einer gewissen Einbusse des Hautorgans an Elasticität zu schmerzhaften Rhagadenbildungen an prädisponirten Stellen (Gelenke). Differentialdiagnostisch beachte man: gegenüber dem Eczema squamosum den scharfumschriebenen Charakter der Psoriasis-plâques, den Mangel von Bläschen, von rundlichen aus Bläschen hervorgegangenen Excoriationen, von nässenden Stellen, von Krusten. Die Berücksichtigung der Prädilectionsstellen, der stets trockene Charakter der Effloreszenzen, die capillaren Blutungen beim Abkratzen der Schuppen, der Silberglanz der Schuppen werden einem Irrthum in dieser Beziehung begegnen. Immerhin darf man nicht vergessen, dass eine mit heftigem Juckreiz einsetzende Psoriasiseruption unter Umständen durch die mechanische Irritation des Kratzens mit den Nägeln durch Eczem complicirt werden kann. Gegenüber dem papulo-squamösen Syphilid: Bei letzterem sind mit Vorliebe die Beugeseiten befallen, die Papeln annähernd von gleicher Grösse, die Schuppen schmutzig-grau oder bräunlich, an bestimmten Prädilectionstellen wandeln sich die ursprünglich trockenen Papeln der Syphilis gerne in nässende, luxurirende Papeln (Condylome) um, speciell wo zwei Hautflächen sich berühren (Gelenkbeugen, Regio genito-cruralis et analis). Ausserdem fehlen in solchen Fällen wohl niemals anderweitige Erscheinungen der perfecten secundären Allgemeininfection, Drüsenschwellungen, Schleimhautaffectionen u. s. w. Endlich wäre die dunkel-livide Kupferfarbe der luetischen Papeln gegenüber dem helleren Rosa der Psoriasispapel zu erwähnen. Die Differentialdiagnose gegenüber Lichen ruber planus und accuminatus, sowie gegen die Formen der Pityriasis rubra findet sich bei den genannten Affectionen. — Therapeutisch erwähnen wir die Wirksamkeit der Bäder und Seifenwaschungen mit nachfolgender Anwendung von Chrysarobin, Pyrogallol, Naphthol, Theer und Schwefelpräparaten, der Unguent. hydrarg. praecip. alb. und die prolongirte innerliche Anwendung des Arsenik.

Zur Abbildung gelangten hier

1. *Psoriasis nummularis.*
2. *Psoriasis gyrata.*

Fig. 6.

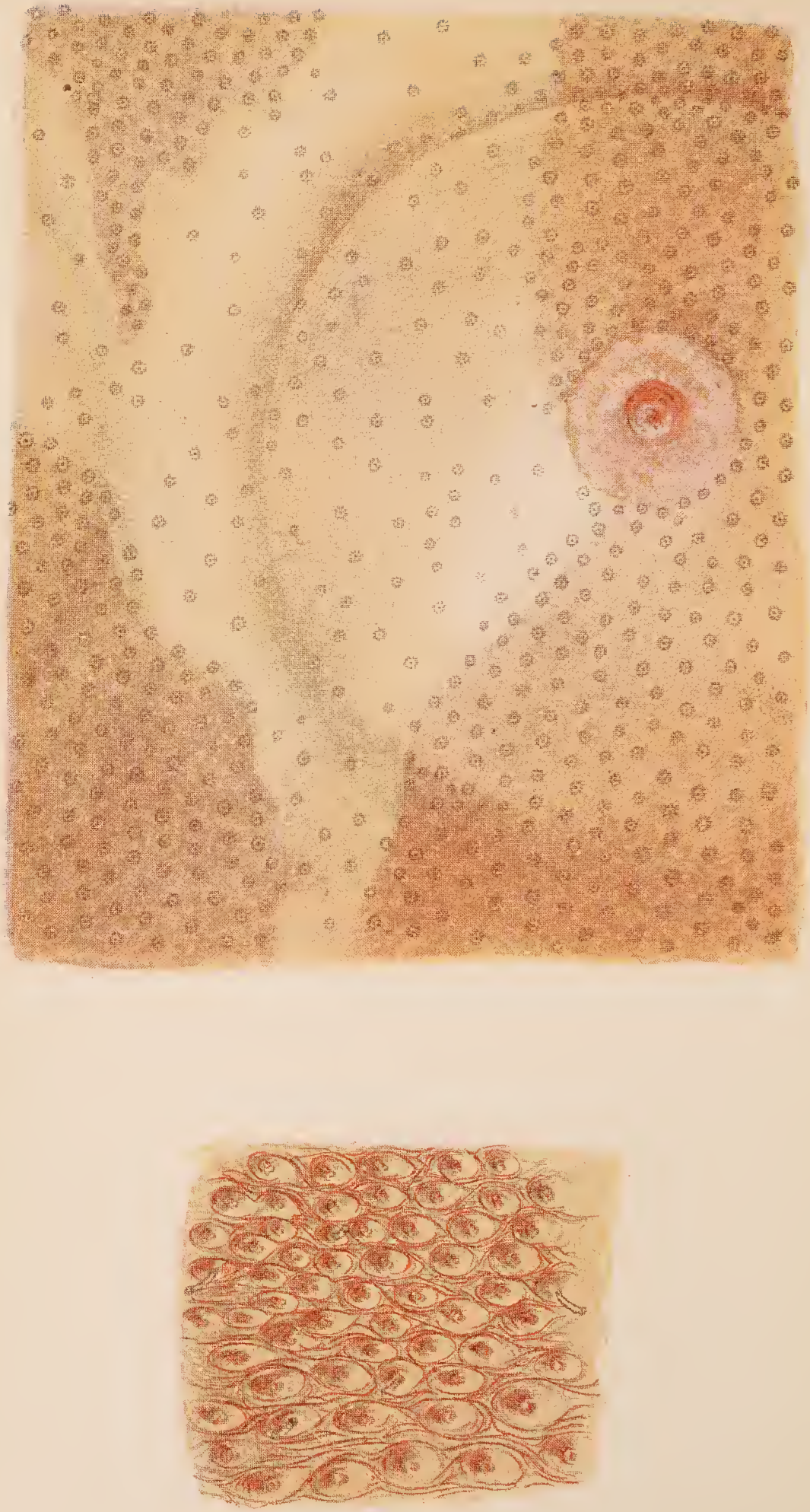

Fig. 7.

Pityriasis rubra pilaris (Devergie).

(Fig. 7.)

Diese ursprünglich von Devergie beschriebene, neuerdings von Richaud, Besnier, Galewski und Neumann genauer studirte chronische Erkrankung der Haut, welche seitens einiger Fachmänner, wie Verf. glaubt, mit Unrecht mit dem Lichen ruber accuminatus confundirt wird, zeichnet sich durch folgende Erscheinungen aus: Die Erkrankung beginnt meist mit erheblicher Schuppenbildung am behaarten Kopfe und im Gesichte auf erythematöser, aber wenig infiltrirter Basis in fleckenhafter Ausdehnung unter mässigem Juckreiz. In zunächst subacuter Weise greift die Erkrankung auf Hals, Brust und Rücken über. Früher oder später gesellt sich dem eine von erythematösen Papeln ausgehende, aber gleichfalls ziemlich rasch in der Fläche zunehmende, oft geradezu enorme Abschuppung der Handteller und Fusssohlen.

Während hier die Schuppenbildung überwiegt, treten am ganzen Körper mehr weniger ausgedehnte Follicularkeratosen (asperités cornées) in Erscheinung, welche als kleine, den Follikeln entsprechende und an das Bild eines Lichen pilaris erinnernde Hornhügel über das normale Hautniveau emporragen und dem Hautorgan eine eigenthümliche reibeisenähnlich sich anfühlende rauhe Oberfläche verleihen. Zu dieser meist primären Hyperkeratose der Follikel gesellt sich bald ein mit scharf begrenzten convexen Bogenlinien nach aussen weiterschreitendes Erythem, auch die zwischen den Follikeln gelegenen, ursprünglich noch normalen Hautparthien nehmen dann an der Hyperkeratose theil und zeigt dann die Erkrankung auf ihrem Höhepunkt ein meist über den ganzen Körper verbreitetes Erythem mit reichlicher Desquamation gross- und kleinlamellöser Schuppen, ein Zustand, der monatelange unter mässigem Jucken persistiren kann, ohne dass das Allgemeinbefinden in erheblicher Weise beeinflusst wird. Allmälig treten meist zuerst an den Beinen inmitten der in toto noch diffus gerötheten Haut kleine weisse Inseln auf, welche eine leichte Depression zeigen, die Haut kehrt hier zur Norm zurück, diese Inseln vergrössern sich mehr und mehr durch Confluenz, Erythem und Schuppung schwinden und es erfolgt eine völlige Restitutio ad integrum. Zuweilen bleiben aber auch, nachdem die Erkrankung sich im Wesentlichen zurückgebildet hat, an gewissen Prädilectionsstellen, so an den Dorsalflächen der Fingerphalangen und in der Augenbrauengegend aggregirte Follikularkeratosen in Form kleiner Hornhügel zurück, welche unter Umständen selbst nach Ablauf des Krankheitsbildes eine retrospective Diagnose gestatten. Auch die massenhafte Bildung von Hornmassen an den Handtellern und Fusssohlen, sowie die damit einhergehende Onychauxesis erhält sich gewöhnlich

noch längere Zeit. Die Pityriasis rubra pilaris, deren Ursachen in absolutes Dunkel gehüllt sind, und für welche wir eher eine gewisse Verwandtschaft mit der Psoriasis (Lichen psoriasis Hutchinson's) als eine solche mit Lichen ruber accuminatus annehmen möchten, kann nach einer einmaligen Attaque zur Abheilung gelangen, doch sind Recidive die Regel, und es vergehen oft viele Jahre bis zur völligen und definitiven Beseitigung des Uebels. Von manchen Seiten wird der prolongirte Arsengebrauch zur Behandlung empfohlen. Wir sahen in drei Fällen relative Heilung unter einfach symptomatischer Behandlung (Bäder, Seifenanwendung und erweichende Salben und Oeleinreibungen indifferenter Natur). In differentialdiagnostischer Beziehung kommen in Betracht Lichen ruber accuminatus, Kaposi's folliculäres Eczem, die Ichthyosis follicularis und der Lichen pilaris. Was den Lichen ruber anlangt, genüge es, darauf hinzuweisen, dass die Pityr. rub. pil. eine durchaus gutartige Erkrankung ist, welche auch ohne Arsenikbehandlung zur Ausheilung gelangt, dass die Papeln des Lichen ruber in ihrer Entstehung durchaus nicht an den Follikularapparat des Hautorgans gebunden sind und in dicht aneinander gedrängten Reihen aufzutreten pflegen, endlich dass beim Lichen ruber der entzündliche Process im Papillarkörper die Hauptrolle spielt, während bei der Pityr. pil. rubra die Hyperkeratose im Vordergrunde steht. Das von Kaposi sogenannte Follicularеczem kann mit den nach persönlicher Erfahrung zuweilen vorkommenden heerdförmig umschriebenen Fällen von Pityr. rubr. pil. verwechselt werden. Zur Unterscheidung dient der constant trockne Charakter der folliculären Rauhigkeiten bei letzterer Erkrankung. Die Unterschiede gegenüber Ichthyosis follicularis und Lichen pilaris ergeben sich aus den bei Besprechung dieser Krankheitsbilder erwähnten Symptomen.

Zur Darstellung gelangten hier:

1. *Ein kleines Hautstückchen mit folliculären Hornhügeln (Lupenvergrösserung), am besten mit einer schwachen Lupe zu betrachten.*
2. *Die folliculären Hornhügel in diffuser Verbreitung, theilweise mit Erythem combinirt.*

(nach Besnier).

Lichen ruber.

(Fig. 8, 9, 10, 11.)

Man unterscheidet zwei Formen dieser chronisch-entzündlichen Hauterkrankung:

1. **den Lichen ruber accuminatus** (Hebra-Kaposi),
2. **den Lichen ruber planus** (Erasmus Wilson).

Nach Ansicht der überwiegenden Mehrzahl derjenigen Fachmänner, welche Lichen ruber häufiger zu beobachten die Gelegenheit hatten, gehören aber beide Krankheitsformen insoferne enge zusammen, als man zuweilen beide an einem Individuum gesehen hat, und andererseits eine Umwandlung der Effloreszenzen einer Art in die andere beobachten konnte. Charakteristisch für beide Formen dieser in ihrer Aetiologie noch absolut unaufgeklärten Dermatose ist das Auftreten von über das normale Hautniveau emporragenden derben Knötchen, welche in Gruppen oder in linearer Aneinanderreihung an verschiedenen Stellen des Körpers auftreten können, eine dunkelrothe Färbung zeigen und als derbe Knötchen Monate, ja selbst Jahre lang persistent bleiben bis zur spontanen oder durch Behandlung erzielten Involution durch Resorption. Beiden Formen ist weiterhin gemeinsam der oft sehr intensive, immerhin aber in weiten Grenzen variable Juckreiz. Die häufigere und wohl auch gutartigere Form ist der Lichen planus. Seine Effloreszenzen entwickeln sich mit Vorliebe an den Beugeseiten der Extremitäten, oft symmetrisch; sie zeichnen sich durch wachsartigen Glanz, im weiteren Verlauf durch peripheres Wachsthum, centrale Dellenbildung, centrale Involution mit Hinterlassung sepiabrauner Pigmentresiduen, durch Bildung von Kreisen und Halbkreisen aus. Abschuppung findet sich erst, und dann in sehr mässigem Grade im Stadium der Resorption. Die

Fig. 8.

Fig. 9.

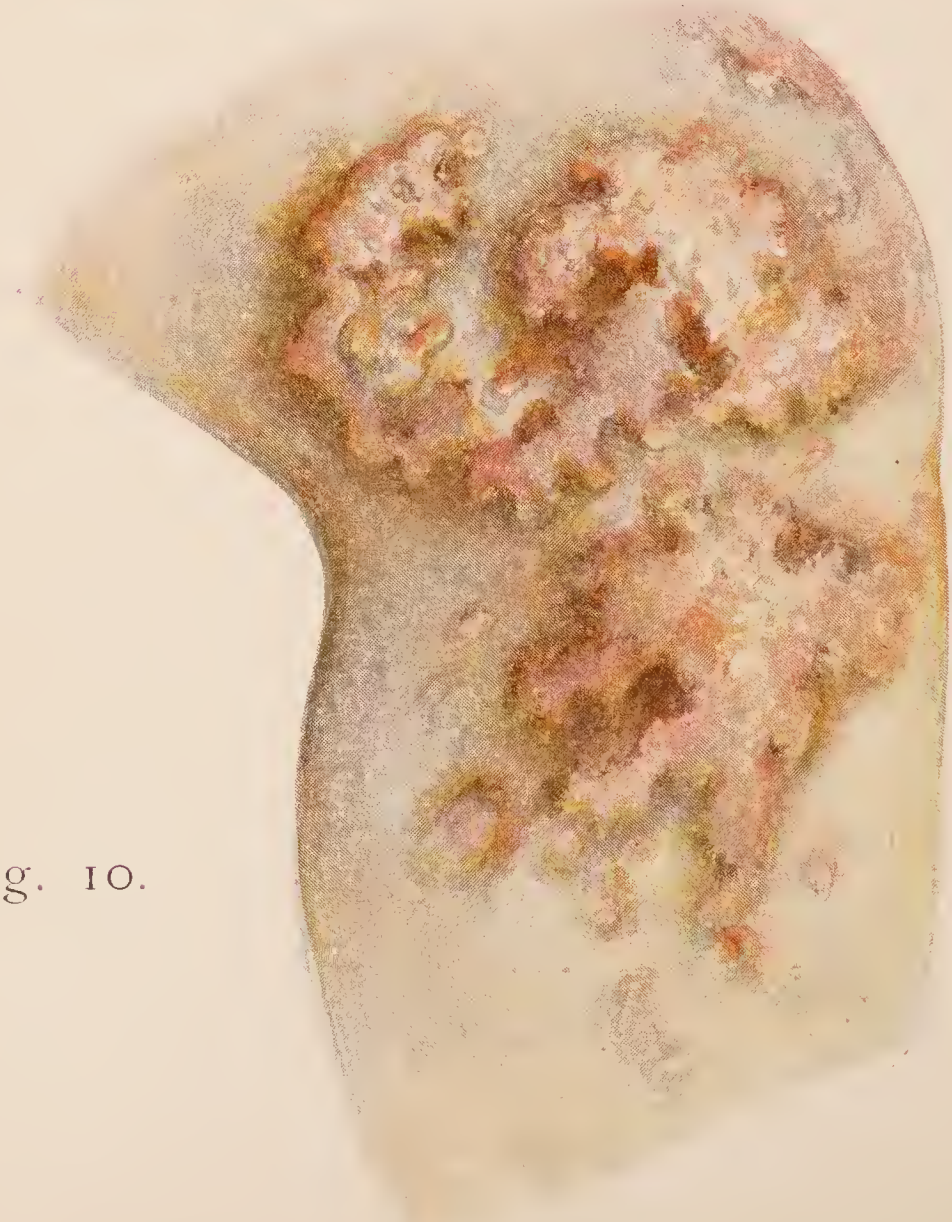

Fig. 10.

Efflorescenzen des Lichen ruber accuminatus sind von konischer Gestalt, derb und von braunrother Farbe. Sie erreichen sämmtlich etwa die Grösse eines Hirsekornes, stehen isolirt oder in Reihen angeordnet und zeigen an ihrer Spitze eine festhaftende weisse Schuppe. Dellenbildung wird auch an diesen Efflorescenzen, jedoch nicht constant beobachtet. Die theils in Gruppen, theils in linearer Anordnung aneinander gereihten Knötchen verschmelzen schliesslich untereinander zu diffusen derben Infiltraten mit kleinkörniger an Chagrinleder erinnernder Oberfläche und mässiger Abschuppung; an den Grenzzonen der Infiltrate pflegen meist typische Knötchen des L. r. acc. vorhanden zu sein, ein Umstand, der für die Differenzirung dieser Erkrankung gegenüber dem chronischen Eczem und gegen ausgedehnte Psoriasisflächen von einer gewissen Bedeutung ist. Bei beiden Formen des Lichen ruber kommt es zuweilen zu einer analogen Erkrankung der Schleimhaut des Mundes und der Lippen in Form glänzendweisser Plâques und diffuser durch Hyperplasie und Maceration des Epithels hellgefärbter Infiltrate. An den Handtellern und Fusssohlen finden sich meist grössere dicke von typischen Lichenknötchen umsäumte Schwielen. Für die Behandlung steht auch heute noch nach Hebra's Vorgang die interne prolongirte Arsenmedication im Vordergrunde.

Zur Darstellung gelangen hier:

1. *Lichen ruber accuminatus.*
2. *Lichen ruber planus der Regio scrotalis et poplitea.*
3. *Lichen ruber planus monileformis* (Kaposi).

Das letzterwähnte Bild, bisher nur einmal gesehen und nach Kaposi reproducirt, zeichnet sich durch die enormen meist perlschnurartig aneinander gereihten, vielfach dendritisch verzweigten Stränge von Lichen ruber planus-Knötchen und Knoten aus.

Pityriasis rubra (Hebra).

Es erscheint mir zweifellos, dass unter diesem Namen vielfach nicht hierher gehörige Erkrankungen exfoliativer Art (Dermatitis exfoliativa Wilson, Psoriasis universalis, Pemphigus foliaceus) beschrieben worden sind; anderseits scheint die wahre Pityriasis rubra der Hebra'schen Schule eine so enorme Seltenheit, dass von zahlreichen Fachmännern selbst die Existenz dieses Krankheitsbildes geleugnet wird. Die jüngsten Untersuchungen Jadassohn's sprechen allerdings gegen eine derartig skeptische Auffassung der Pityriasis rubra Hebra und für einen gewissen Zusammenhang dieser Erkrankung mit Tuberkulose. — Da das speziell Charakteristische des Krankheitsbildes sich nicht leicht im Bilde darstellen lässt und Verf. niemals in der Lage war, einen der Hebra'schen Beschreibung entsprechenden Fall zu beobachten, so möge hier nur eine kurze Andeutung der nach Angabe der Wiener Schule für die Diagnose entscheidenden Momente gegeben sein. Es handelt sich um ein chronisches Hautleiden, welches von keiner anderen Erscheinung begleitet wird, als von einer andauernd dunkelrothen Verfärbung mit Desquamation grösserer und kleinerer Schuppen, ohne Entwicklung von Knötchen oder Bläschen, ohne Nässen, mit meist geringem Juckreiz verbunden, meist über die gesammte allgemeine Decke verbreitet. Die Haut wird allmälig atrophisch, dem Körper zu eng, es entstehen Rhagaden an den Gelenken, hochgradige Empfindlichkeit gegen Kälteeinflüsse, die Patienten klagen fortwährend über Kältegefühl und gehen an Inanition oder Organtuberkulose zu Grunde. Therapeutisch zu erwähnen ist die interne Medication mit Carbolsäure und Terpentinöl (?) verbunden mit palliativer externer Behandlung mit indifferenten Salben.

Fig. 11.

Fig. 12.

Lichen skrophulosorum.

(Fig. 12.)

Mit diesem Namen bezeichnet man eine chronische Hautaffection, welche vorwiegend, doch nicht ausschliesslich bei an anderweitigen Symptomen der Skrophulose leidenden Kindern vorkommt und nach den Untersuchungen Jacobi's, die auch von Anderen bestätigt werden, als eine sehr abgeschwächte Form lokaler Tuberkulose aufzufassen ist. Es finden sich dabei meist am Stamme mehr weniger zahlreiche runde Formen zeigende Gruppen von bräunlichen oder gelbrothen Knötchen, von denen jedes einzelne einem Hautfollikel entspricht, und die an ihrer Kuppe ein minimales häufig wechselndes Schüppchen tragen. Die zwischen den kleinen, etwa stecknadelknopf grossen Knötchen gelegene Haut ist durchaus normal. Zeitweise gesteigerter, im Allgemeinen aber sehr mässiger Juckreiz begleitet die Erkrankung. Beachtenswerth für die Diagnose der an sich seltenen Hauterkrankung erscheint uns die häufige Coincidenz von Hämorrhagien in und um die Follikel an den abhängigen Körperparthien, speziell am Unterschenkel, Erscheinungen, die man mit dem Namen Lichen lividus bezeichnet hat. Therapeutisch wird ein allgemein roborirendes Verfahren, gute Ernährung, sorgsame Hautpflege, innerlich und nach Hebra's Vorschrift auch äusserlich Leberthran zu empfehlen sein.

Prurigo (Hebra).

(Fig. 13.)

Als Prurigo bezeichnen wir eine chronische Erkrankung der Haut, als deren Primäreffloreszenzen kleine derbe blassrothe und rothe Knötchen zu betrachten sind, welche sich an gewissen Prädilectionsstellen, den Streckseiten der Extremitäten, insbesondere am Unterschenkel und am Vorderarm, dann in der Sacralgegend lokalisiren und von heftigem Juckreiz begleitet sind. Die Erkrankung beginnt fast ausschliesslich im frühen Kindesalter, oft nachdem vorher heftige recidivirende Urticariaeruptionen vorausgegangen waren, meist im Laufe des 2. oder 3. Lebensjahres, pflegt stets in der kalten Jahreszeit zu exacerbiren, um im Sommer an Intensität

nachzulassen, oder selbst gänzlich zu schwinden, und führt in Folge der oft enormen mechanischen Reizung durch das von den Patienten mit den Nägeln und allen nur denkbaren Instrumenten ausgeübte Kratzen zu einer Reihe von secundären Symptomen, Erosionen, Eczem, Verdickung und Infiltration der Haut, so dass letztere gar nicht mehr wie im normalen Zustande von ihrer Unterlage emporgehoben werden kann, zu mehr weniger intensiver dunkler Pigmentirung der Haut, endlich zur Bildung sogenannter Prurigo-Bubonen in der Inguinal- und Axillarregion; die letzteren kommen zweifellos durch Resorption reizender Substanzen auf dem Wege der Lymphbahnen zu Stande und führen sehr selten zur Vereiterung. Speziell die fortwährend frisch auftretenden Knötchen werden häufig an ihrer Oberfläche zerkratzt und mit einem kleinen Blutbörkchen bedeckt gefunden. Die Gelenkbeugeseiten sind immer frei von Prurigoknötchen und werden höchstens durch Ausbreitung der secundären Eczeme in Mitleidenschaft gezogen. Man pflegt wohl je nach der Intensität der Krankheitserscheinungen eine leichte und eine schwere Form zu unterscheiden (Prurigo mitis und Prurigo agria). Doch kann hierbei nur von graduellen Intensitätsdifferenzen die Rede sein. Die Prognose ist meist wenig günstig, Recidive trotz sorgsamer Behandlung die Regel; immerhin gelingt es durch sorgsame Hautpflege (Bäder), Anregung der Schweissdrüsenthätigkeit, lokale Behandlung mit Theer, Naphthol β, Schwefel, grüne Seife, interne Behandlung mit Leberthran und entsprechende Besserung der Ernährung und Gesammthygiene des Individuums, den Zustand auch in den schweren Fällen zu einem leidlichen zu gestalten. Differentialdiagnostische Irrthümer sind bei Berücksichtigung der typischen Lokalisation und des zeitlichen Verhaltens der Erkrankung wohl ausgeschlossen. In sehr ausgebreiteten Fällen, wenn auch der Stamm in grosser Fläche befallen und secundäres Eczem vorhanden, kann vielleicht das Bild des letzteren die der Prurigo eigenthümlichen objectiven Merkmale verdecken; eventuell kann die Anamnese für die Diagnose verwerthet werden, andernfalls kann es nöthig werden, erst durch entsprechende Behandlung das Eczem zu beseitigen.

Fig. 13.

Fig. 14.

Pemphigus.

(Fig. 14, 15, 16, 17, 18.)

Die Bezeichnung Pemphigus findet in der Dermatologie Anwendung bei einer ganzen Reihe von Hautaffectionen acuter und chronischer Art, welche miteinander das Eine gemeinsam haben, dass in Folge eines exsudativ entzündlichen Vorganges die Epidermis in mehr weniger ausgedehnter Weise in Form grösserer und kleinerer, oft durch Confluenz unregelmässige Gestalten zeigender Blasen emporgehoben wird. Indem wir hier von den theils anderweitig zu berücksichtigenden Formen (Pemphigus hystericus, Pemphigus leprosus, Pemph. neuroticus) ab sehen und auch den Pemph. neonat. syph. als nicht hierher gehörig vorläufig ausser Besprechung lassen, erübrigen uns zur symptomatologischen Schilderung:

1. Der Pemphigus neonatorum acutus. Dabei handelt es sich aller Wahrscheinlichkeit nach um eine parasitäre Erkrankung der Hautoberfläche, welche zuweilen in kleinen Epidemien in Entbindungsanstalten und Findelhäusern beobachtet wurde, in der Regel in den ersten Lebenswochen beginnt, ohne erhebliche Störung des Allgemeinbefindens verläuft und meist innerhalb weniger Wochen, während welcher ohne prämonitorisches Erythem oder periphere Entzündungsvorgänge immer neue Blasen in disseminirter Weise entstehen und zur Abheilung gelangen, mit völliger Restitutio ad integrum abschliesst.

2. Der Pemphigus acutus. Es ist dies eine sehr seltene, jedenfalls den acuten Infectionskrankheiten zuzurechnende Erkrankung, deren Pathogenie noch nicht genügend erforscht ist, und bei welcher der Krankheitsvorgang sich etwa in folgender Weise abspielt:

Nach einem kurzen Prodromalstadium tritt mit Schüttelfrost und folgendem heftigen Fieber von continuirlichem Typus ein disseminirtes fleckiges Erythem auf, welches sich rasch zu grösseren und kleineren mit einem rothen Entzündungshof umgebenen Blasenbildungen entwickelt; während eines mehrwöchigen Verlaufes treten unter Exacerbationen des Fiebers neue Erythemflecke und Blasennachschübe auf, auch die Schleimhäute der inneren Organe (Respirations- und Digestionstractus) erkranken in analoger Weise, und die Kranken gehen comatös an Herzschwäche und Inanition oder durch interne Complicationen (Pneumonie) zu Grunde. Die Blaseneruptionen selbst sind von kurzer Dauer; oft ist an den zuerst befallenen Stellen bereits Ueberhäutung und lokale Heilung eingetreten, während neue Blaseneruptionen auftreten. Zuweilen beobachtete man auch bei dieser, auch unter dem Namen Febris bullosa (Blasenfieber) bekannten Erkrankung Ausgang in definitive Heilung, indem nach Ablauf einiger Wochen das Fieber aufhört und die Blasennachschübe an Intensität und Extensität verlieren, um schliesslich völlig zu sistiren. Doch ist die prognostische Beurtheilung stets eine sehr dubiöse. Die Behandlung ist eine wesentlich symptomatische, äusserlich sind desinficirende Streupulver und Schutz der excorirten Stellen durch indifferente Deckmittel zu empfehlen.

3. Der Pemphigus chronicus vulgaris. Diese Affection ist es, welche man auch als Pemphigus solitarius, P. aggregatus, serpiginosus, pruriginosus, Pemphigus vegetans und exfoliativus beschrieben findet, indem mit diesen Beiworten gewisse Stadien und gewisse Formen einer grossen ätiologisch und pathologisch zusammengehörigen Gruppe von Krankheitsbildern bezeichnet werden. Der Verlauf derselben muss zwar fast stets als ein höchst ungünstiger bezeichnet werden, variirt aber insoferne in den einzelnen Fällen sehr erheblich, als man gelegentlich Fälle sieht, welche Jahre und Jahrzehnte hindurch mit milderen und intensiveren Recidiven der Blaseneruptionen ohne wesentliche Schädigung der allgemeinen Gesundheit bestehen können (Pemphigus benignus), während in anderen Fällen die Blaseneruptionen ohne irgend welche Remissionen sich fortwährend wiederholen und an In-

Fig. 15

Fig. 16

tensität steigern, so dass in Folge der enormen Säfte- und Eiweissverluste seitens der ausgedehnten, an Brandwunden erinnernden Excoriationen oder durch intercurrente Complicationen der Exitus lethalis innerhalb kurzer Frist herbeigeführt wird (Pemphigus malignus); in anderen Fällen wieder treten auf der Basis der nach dem Platzen der Blasendecken restirenden wunden Flächen papilläre Wucherungen auf (Pemph. vegetans), in anderen Fällen tritt nach längerem Bestande eines Pemph. vulgaris keine Ueberhäutung der durch die Blaseneruption erodirten Flächen, welche im Beginne eines Pemphigus die Regel zu sein pflegt, ein, sondern es bildet sich nur eine dünne, mit dem Papillarkörper nicht mehr in festem Zusammenhang stehende Pseudodecke, welche bei den geringsten mechanischen Einwirkungen in Form zusammenhängender Lamellen sich löst und neuerdings das nässende Corium zu Tage treten lässt. Dadurch entsteht eine über grosse Flächen ausgedehnte, oft den ganzen Körper betreffende fortwährende Exfoliation von dünnen Epidermisfetzen seitens einer in toto hyperämischen und secernirenden, hier und dort noch welke, schlaffe Blasen darbietenden Hautoberfläche (Pemphigus foliaceus). Man hat zwar aus allen diesen und selbst aus dem so desolat erscheinenden Stadium des Pemph. foliaceus gelegentlich eine Rückkehr der Haut zur Norm beobachten können, leider aber gehören Rückfälle zur Regel und ist selbst bei einem Jahre hindurch benigne verlaufenden Fall der schliessliche üble Ausgang nicht ausgeschlossen. In einigen Fällen finden sich Jahre lang nur ab und zu einzelne wenige Blasen (P. solitarius), in anderen Fällen treten die Blasen in Gruppen, oder aber in nach aussen convexen Bogenlinien, Kreissegmenten auf (P. aggreg. et serpignos.), um nach der Peripherie sich auszudehnen. In manchen Fällen ist die Blaseneruption von heftigem Juckreiz begleitet (Pemph. pruriginosus). Wichtig für die Diagnose erscheint der eminent chronische Verlauf der Gesammterkrankung, der Beginn ohne wesentliche Betheiligung des Gesammtbefindens, die erst allmälig eintretende Depravation der allgemeinen Ernährung, der Mangel an erheblichen Reizerscheinungen in der Umgebung der gebildeten Blasen, die fortwährenden Recidive in längeren und kürzeren Zeit-

perioden und die allmälige Umwandlung der erodirten Flächen in P. veget. und foliaceus. Wichtig erscheint ferner, dass in manchen Fällen lange Zeit hindurch die Blaseneruptionen sich auf die Schleimhäute beschränken können, und weil an diesen Stellen der Blasencharakter der Eruptionen nicht von Bestand ist, Gelegenheit zur Verwechslung mit syph. Schleimhautläsionen gegeben sein kann. Die Natur und die Ursachen der Erkrankung sind durchaus unbekannt, doch sprechen viele Gründe für eine neuropathische Aetiologie. Die Behandlung ist im wesentlichen eine symptomatische, Milchdiät und innerlich Eisen, Chinapräparate, Arsen; Roborantien haben gelegentlich einigen Erfolg erzielt, bei ausgedehnten Blaseneruptionen empfiehlt sich die Eröffnung derselben und nachfolgende Verbände mit Linim. oleo-calcar., mit feuchten Compressen mit Lig. alum. acetic. 10 : 100, häufige prolongirte Bäder und endlich das permanente Bad (Hebra), welches allerdings nur unter besonders günstigen Verhältnissen durchzuführen sein dürfte.

Zur Darstellung gelangten hier:

1. *Pemphigus acutus (Febris bullosa).*
2. *Pemphigus pruriginosus.*
3. *Pemphigus vulg. chron.*
4. *Pemphigus vegetans.*
5. *Pemphigus foliaceus.*

Fig. 17.

Fig. 18.

Atrophia cutis idiopathica.

(Fig. 19.)

Von jenen Formen der Hautatrophie, welche als secundäre Folge anderweitiger Hauterkrankungen (e. g. bei Pityriasis rubra Hebra, Lupus erythematosus, Sklerodermie, bei gewissen Formen tertiärer Syphilis u. s. w.) anzusehen sind, ist abzutrennen eine wahrscheinlich auf trophoneurotischer Basis beruhende Form meist lokalisirter greisenhafter Atrophie mehr weniger ausgedehnter Hautflächen, welche man bisher meist nur als Folge erschöpfender Erkrankungen beobachtet hat, und zwar vorzugsweise an den Extremitäten. In mehreren Fällen wurde ein erythematöses Vorstadium und eine progressive Tendenz zur allmäligen Ausbreitung des Leidens über grössere Flächen beobachtet. Die erkrankten Hautparthien verlieren das normale Hautcolorit, erscheinen greisenhaft welk, gerunzelt, bilden von der Unterlage leicht abziehbare Falten, der Verlauf grösserer und kleinerer Hautvenen ist von aussen leicht zu erkennen; subjective Symptome fehlen durchaus, und dürfte das so eminent charakteristische Krankheitsbild, von dem beifolgend eine Abbildung gegeben wird, mit keiner anderen Erkrankung zu verwechseln sein. Therapeutisch lässt sich der weitere Verlauf in keiner Weise beeinflussen.

Multiple neurotische Hautgangrän.

(Fig. 20.)

Es ist dies eine bis jetzt nur selten und, soweit uns bekannt, ausschliesslich bei Frauen beobachtete Erkrankung, bei welcher vorzugsweise an der Brust und den Extremitäten, zuweilen an eine Nervenverletzung anschliessend, multiple grössere und kleinere flächenhafte runde oder ovale Brandschorfe auf der Haut gesetzt werden, welche sich in chronischem Verlaufe durch demarkirende Entzündung von dem gesunden Gewebe abstossen und zur Bildung von Geschwüren führen, von deren Basis rasch wuchernde hypertrophische Granulationen emporwachsen, die zur Bildung harter, derber, fibröser Narben, sogenannter Keloide führen. Die schliesslich durch mumificirende Gangrän zur Abstossung gelangenden Hautflächen sind erst ganz blass (anämisch), nehmen dann einen immer dunkleren Farbenton an und wandeln sich schliesslich in dunkel- bis schwarzbraune, von einem peripheren Injectionssaum umgebene Schorfe um. Durch lange Zeit sich hinziehende Recidive, wodurch schliesslich grössere Hautflächen mit Gangränschorfen, wuchernden Ulcerationen und Keloidbildungen bedeckt werden, gehören zur Regel. Man hat vielfach an Artefacte gedacht, zumal da die Patienten meist hysterische Frauenzimmer sind, und es soll nicht in Abrede gestellt werden, dass arteficielle Verätzungen der Haut gelegentlich unter dem Einflusse der Hysterie seitens der Patientinnen erzeugt worden sind; doch ist eine solche Aetiologie gewiss nicht für alle Fälle anzunehmen. Andererseits hat man das Krankheitsbild mit Herpes zoster gangraenosus in Beziehung gebracht (Kaposi); es scheint uns nach Maassgabe einer einschlägigen persönlichen Beobachtung auch diese Annahme unzutreffend. — Die Behandlung kann nur eine symptomatische sein.

Fig. 19

Fig. 20

Sklerodermie, Morphaea, Ainhum. Sklerema neonatorum.

Bei der mit dem Namen Sklerodermа bezeichneten Krankheit unterscheidet man zwei Formen, eine mehr diffuse, im Bereiche bestimmter Hautnervengebiete lokalisirte, und eine fleckenförmig auftretende umschriebene Form. Die letztere wird mit dem Namen Morphaea bezeichnet. Beiden Formen gemeinsam ist ein primäres Stadium der Hypertrophie und Induration, in welchem die erkrankten Hautstellen als mässig pigmentirte, über das normale Hautniveau erhabene, mit einem bläulich-violetten Saum gegen das gesunde Gewebe sich scharf absetzende quaddelförmige Efflorescenzen sich darstellen, welche lange Zeit persistent bleiben, sich eisig kalt wie ein gefrorener Leichnam anfühlen, ohne zu weiteren subjectiven Störungen Veranlassung zu geben, mit Ausnahme jener Fälle, in denen durch die Lokalisation der Erkrankung an solchen Stellen, deren Function grössere Beweglichkeit zur Voraussetzung hat (Mund, Augenlider, Hals, Extremitäten), durch die hochgradige Spannung des umgebenden erkrankten Hautgewebes eine direkte Behinderung der normalen Beweglichkeit gegeben ist. Diese Functionsbehinderung wird sich noch mehr geltend machen im atrophischen Stadium der Sklerodermie, wenn die Haut im Krankheitsgebiete mehr und mehr abflacht und unter das normale Niveau einsinkend sich in eine dünne narbenartige, festgespannte und bei gewissen Lokalisationen (Finger, Extremitäten) selbst die darunter liegenden Gewebe zum atrophischen Schwund bringende Membran verwandelt, in welcher dann auch bei forcirten Bewegungen schmerzhafte Rhagaden und Fissuren entstehen

können. Der Uebergang in das atrophische Stadium findet aber keineswegs nothwendiger Weise in allen Fällen statt; er ist häufiger bei der diffusen als bei der umschriebenen Form, aber in beiden Fällen wird auch, speziell bei Morphaea, relativ häufig eine Abheilung mit mehr weniger vollständiger Restitutio ad integrum beobachtet. Die Ursache der Erkrankung ist unbekannt; für die Auffassung derselben als Trophoneurose sprechen die oft beobachtete bilaterale Symmetrie, die Ausbreitung im Bereiche bestimmter Hautnervenverzweigungen, Sensibilitätsstörungen im Krankheitsgebiete. Die Therapie ist wesentlich symptomatisch. — Mit der Sklerodermie verwandt scheint eine in den Tropengegenden vorkommende Erkrankungsform, welche meist bilateral die kleine, seltener auch die vierte Zehe ergreift und durch einen sklerosirenden Process zu Atrophie der tiefergelegenen Theile, zu schliesslicher Abschnürung der betreffenden Zehen und Abstossung derselben führt. In Brasilien ist diese fast nur bei Negern beobachtete Erkrankung unter dem Namen Ainhum bekannt. — Von der Sklerodermie durchaus abzutrennen ist das gleichfalls seltene Sklerema neonatorum. Vorzugsweise bei schwächlichen und zu früh geborenen Kindern entsteht unmittelbar nach der Geburt oder in den ersten Lebenstagen eine Induration der Haut an den unteren Extremitäten, welche ziemlich rasch sowohl nach der Fläche als nach der Tiefe sich ausbreitet, so dass jede Bewegung und auch die Nahrungsaufnahme behindert wird. Die kleinen Kranken gehen rasch durch Inanition zu Grunde; Heilung wird ausnahmsweise bei lokalisirt bleibendem Sklerem beobachtet. Bei dem völligen Mangel eines ätiologischen Verständnisses dieser Erkrankung kann die Therapie nur eine symptomatische sein (Stimulantien, Einfetten des Körpers, Watteeinwickelung).

Fig. 21.

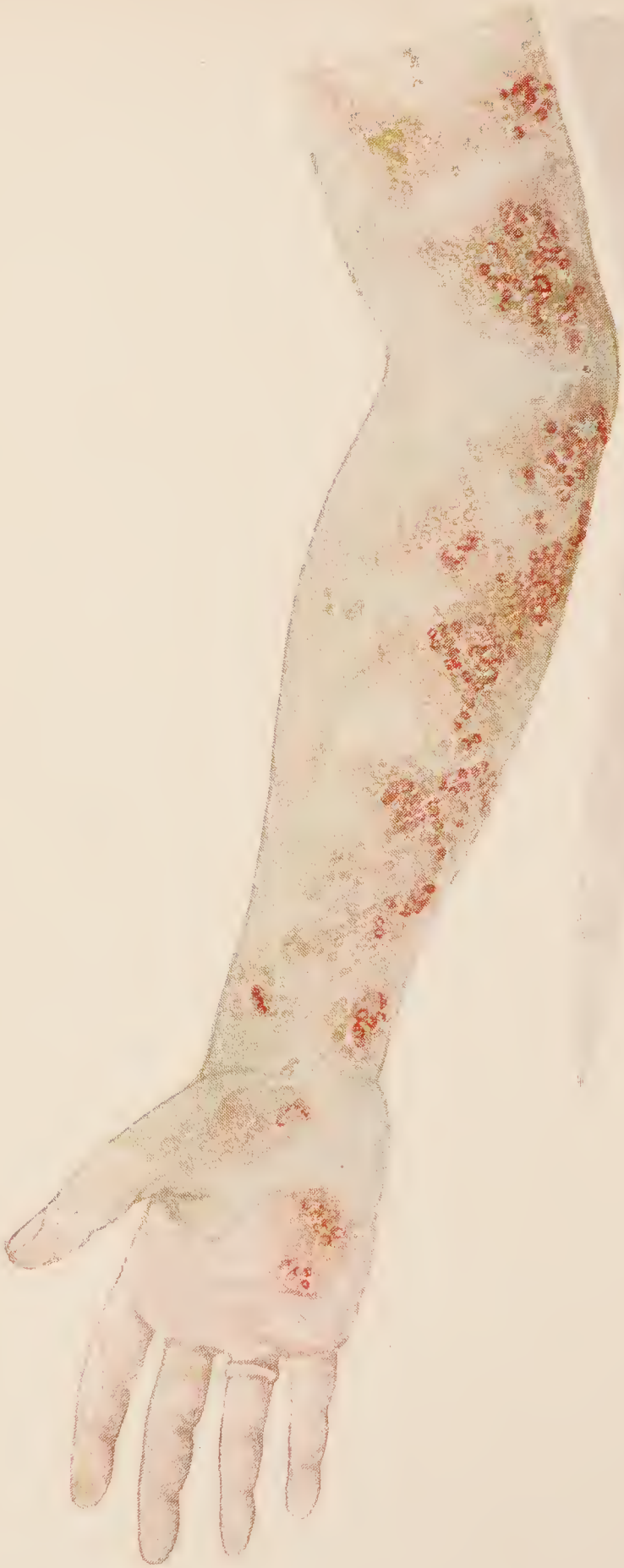

Fig. 22.

Herpes zoster.
Herpes labialis et progenitalis.

(Fig. 21, 22, 23, 24.)

Als Herpes zoster oder Gürtelrose bezeichnet man eine exsudativ-entzündliche Hauterkrankung, deren Ursache in einer Läsion peripherer Nerven, intermediärer Ganglien oder der Centralorgane gelegen ist und deren Ausbreitung und Verlauf einen bestimmten Typus zeigen. Es finden sich dabei dem Ausbreitungsbezirke bestimmter Hautnervenverzweigungen entsprechend in Gruppen auftretende geröthete Papeln, die als solche zur Resorption gelangen können (Herp. zost. abortivus), oder aber häufiger sich in kleinere und grössere Bläschen verwandeln, welch' letztere wieder isolirt bleiben oder aber durch Confluenz zu Abhebung der Hornschicht in grösserer Ausdehnung führen können. Auch dann ist aber an den Begrenzungslinien durch die klein-polycyklischen Contouren noch der ursprünglich vesiculöse Charakter zu erkennen. Je nach der Intensität und Ausbreitung der Erkrankung findet sich die nächste Umgebung der Papel- und Bläschengruppen mehr oder weniger hyperämisch. An subjectiven Symptomen während der meist acuten oder schubweise erfolgenden Eruption sind zu erwähnen heftig brennende Schmerzen im Erkrankungsgebiet, zuweilen auch Neuralgien, welch' letztere auch oft nach Abheilung des lokalen Krankheitsprocesses noch lange Zeit persistiren. Die Grösse der gebildeten Bläschen variirt in einzelnen Fällen und auch an einem Individuum kommen hier grössere, hier kleinere Bläschen zur Entwicklung, für gewöhnlich trübt sich der Inhalt derselben durch reichliche Leukocythen und wird eitrig; gleichwohl findet gewöhnlich keine spontane Eröffnung der gebildeten Bläschen, sondern Eintrocknen derselben statt und die Schüppchen und Krusten fallen allmälig ab, so dass eine völlige Restitutio ad integrum resultiren kann. In selteneren Fällen trübt sich der Inhalt durch Blutaustritt in das Blaseninnere braunroth und schwarz (Zoster hämorrhagicus), in manchen

kommt es sogar zu umschriebener Gangrän der oberflächlichen Lagen des Derma (Zoster gangränosus), Fälle, bei denen natürlich stets die Heilung zu dauernden Narbenresiduen führt. Das häufige Befallensein der Intercostalregionen hat wohl zur Wahl der Bezeichnung «Gürtelrose oder Zoster, auch Zona» geführt. Thatsächlich handelt es sich aber fast immer um einen einseitigen Zoster, eine Erkrankung in Halbgürtelform, während doppelseitige Zosteren zu den grössten Seltenheiten gehören; oder es ist überhaupt nicht der Rumpf befallen, sondern die Krankheit ist im Verbreitungsgebiete eines grösseren oder kleineren Hautnervenstammes anderer Theile, der Extremitäten, im Trigeminusgebiet u. s. w. lokalisirt, Fälle, die man bei strenger Berücksichtigung der Etymologie überhaupt nicht mehr als Zoster bezeichnen dürfte. Die Dauer der Erkrankung variirt zwischen wenigen Tagen und mehreren Wochen. Recidivirende Zosteren sind selten, sind aber doch häufig genug beobachtet, um die frühere Annahme, dass das Individuum nur ein Mal im Leben an Zoster erkranken könne, als hinfällig erscheinen zu lassen. Vervollständigt wird das Krankheitsbild durch die sehr häufig beobachteten regionären Drüsenschwellungen, welche zwar einige Zeit hindurch sehr empfindlich sein können, aber doch keine Tendenz zur Suppuration zeigen. Die Diagnose bietet bei den so charakteristischen Symptomen der Erkrankung wohl niemals Schwierigkeiten. Die Behandlung ist eine rein symptomatische; wichtig erscheint die Sorge für Schutz der Bläschen vor mechanischen Insulten. — Dem Herpes zoster ätiologisch sehr nahe stehend, d. h. gleichfalls auf Irritation kleiner Nervenzweige zurückzuführen, sind die catarrhalischen und febrilen Formen des Herpes nasalis, labialis und auricularis, sowie die nach sexueller Erregung oder im Gefolge vorausgegangener venerischer Erkrankung nicht selten vorkommenden, oft recidivirenden Formen des Herpes progenitalis bei beiden Geschlechtern. Zur Darstellung gelangen:

1. *Herpes zoster intercostalis.*
2. *Herpes zoster brachialis.*
3. *Herpes nasolabialis.*
4. *Herpes progenitalis.*

Fig. 23.

Fig. 24.

Fig. 25.

Lupus erythematodes.

(Seborrhoea congestiva, Erythema centrifugum.)

(Fig. 25.)

Die unter diesen Bezeichnungen von den Autoren beschriebene, nach unserer Erfahrung keineswegs seltene chronisch-entzündliche Erkrankung der Haut charakterisirt sich durch das Auftreten von rothen flachpapulösen Efflorescenzen an gewissen Prädilectionsstellen (Nase, die angrenzenden Parthien der Wangen, die Gesichtshaut, die Ohren, der behaarte Kopf); die einmal gebildeten, derb infiltrirten Stellen dehnen sich langsam nach der Peripherie in Scheibenform aus und bedecken sich mit schmutzig-grauen, an der Unterlage fest anhaftenden Schuppen, deren Ablösung nur mit einer gewissen mechanischen Gewalt gelingt; an der unteren Fläche der so gelösten Schuppe zeigen sich in typischer Anordnung den stets erweiterten Talgdrüsenausführungsgängen entsprechende Zapfen, welche aus verhorntem Epithel bestehen. Fast immer treten nach längerem Bestande solcher durch Confluenz zuweilen zu unregelmässigen, nach aussen von convexen Bogenlinien begrenzten Infiltrationsflächen, an den centralen ursprünglich erkrankten Parthien Resorptionsvorgänge ein, welche zu feinen atrophischen Narben führen, die zuweilen, aber keineswegs constant, von zahlreichen Teleangiektasien durchsetzt werden. Sehr häufig finden sich in der peripheren Zone solcher Narben, vielfach auch den nach aussen peripher fortschreitenden Infiltrationssaum umgebend, lange Zeit persistirende Pigmentationen. Die Erkrankung ist zuweilen von kürzerem Bestande und kommt durch Spontanresorption oder dazwischentretende Behandlung einiger weniger Efflorescenzen zur definitiven Abheilung. In der Regel aber ist der Verlauf ein eminent chronischer und erstreckt sich durch

Auftreten immer neuer Heerde, oder durch centrifugales Wachsthum über grössere Flächen der benannten Prädilectionsgebiete während mehrerer Jahre und selbst Jahrzehnte, ohne Betheiligung des Allgemeinbefindens, den Patienten einzig und allein belästigend durch die oft hochgradige Entstellung des Gesichtes und durch den in Folge der Narbenatrophie auftretenden bleibenden Haarverlust bei Lokalisation auf der behaarten Kopfhaut und im Barte. Dieser Lupus erythematodes discoides zeigt weiterhin insoferne einen klinisch verschiedenen Verlauf in einzelnen Fällen, als einmal Formen beobachtet werden, welche eine geringere Tendenz zu peripherem Wachsthum zeigen, so dass die einmal gebildeten Infiltrate lange Zeit stationär bleiben, in anderen Fällen hingegen die gebildeten Scheiben und Kreise von Hause aus, und insbesondere in Folge der für diese Erkrankung meist empfohlenen irritirenden Behandlung, ein relativ rasches Wachsthum zeigen. Man wird dieses Moment in therapeutischer Beziehung mehr, als bisher üblich, zu berücksichtigen haben. Wenngleich von einer grossen Anzahl von Forschern eine tuberkulöse Natur dieser Erkrankung mit grosser Bestimmtheit behauptet wird, müssen wir hier doch betonen, dass ein Beweis hierfür in keiner Weise erbracht ist. Für eine bakterielle Pathogenese sprechen ja zweifellos zahlreiche Gründe; das pathogene Virus aber ist uns zur Zeit noch durchaus unbekannt. Im Sinne einer bakteriellen Aetiologie zu verwerthen wären auch jene seltenen Fälle von Lupus erythematodes disseminatus (Kaposi), bei welchen die Efflorescenzen wie ein Exanthem über den ganzen Körper zerstreut auftreten und unter beträchtlichen Störungen des Allgemeinbefindens, Fieber, heftigen Knochenschmerzen, Drüsenschwellungen und diffuser Hautentzündung selbst ein tödtlicher Ausgang beobachtet wurde.

Urticaria, Nesselsucht, Knidosis.

(Fig. 26.)

Die Urticaria ist eine meist in acuter Form auftretende nicht contagiöse Hauterkrankung, welche sich charakterisirt durch die Entstehung blassrother, über das

Fig. 26.

Fig. 27

normale Hautniveau emporragender, in rundlichen und Bogenformen auftretender, durch seröse Transsudation bedingter Quaddeln, deren meist sehr flüchtiger Bestand von dem lebhaftesten Gefühl des Juckens und Brennens begleitet ist. Nur sehr selten kommt es in Folge der durch vasomotorische Einflüsse bedingten Transsudation zur Abhebung der Epidermis in Blasenform (Urticaria bullosa). Gleichfalls nur ausnahmsweise bleiben die einmal gebildeten Urticariaquaddeln in loco lange Zeit bestehen, wobei successive eine mehr weniger reichliche Pigmentation der befallenen Stellen auftritt, welche dann auch noch lange Zeit nach Schwund dieser Quaddeln persistiren kann (Urticaria perstans, pigmentosa). In vielen anderen gleichfalls selteneren Fällen wiederholen sich die Urticariaeruptionen mit stetem Wechsel der Lokalisation durch Wochen und Monate, wobei aber die einzelnen Eruptionen, dem als typisch zu bezeichnenden flüchtigen Charakter der Hautläsionen entsprechend, einen durchweg ephemeren Typus aufweisen (Urticaria chronica). Als Ursache der Urticaria sind theils äussere Reize, theils reflectorisch-nervöse Reize, von Störungen der inneren Organe ausgehend, zu bezeichnen; doch soll nicht in Abrede gestellt werden, dass nicht selten Fälle von Urticaria gesehen werden, bei denen es nicht gelingt, die Ursache der vasomotorischen Hautneurose evident zu machen. Von einer ätiologischen Behandlung kann in letzteren Fällen eine Rede nicht sein. Im Allgemeinen sind vom therapeutischen Gesichtspunkte zu beachten die Anwesenheit äusserer Reize (Parasiten), die Beschaffenheit des Digestionsapparates, der Sexualsphäre und nervöse und psychische Einflüsse verschiedener Art. Im Uebrigen ist stets eine lokale, symptomatische antipruriginöse Behandlung am Platze. — Zur Urticaria zu rechnen ist auch der Lichen urticatus, eine Eruption kleiner rundlicher, etwa linsen- bis erbsengrosser Urticariaquaddeln, entweder Folge äusserer Irritamente (Mücken, Gelsen) oder aber eine vasomotorische Reflexneurose, besonders häufig bei Kindern im Zusammenhang mit der Dentition oder mit chronischen Störungen der Digestion.

Erythema exsudativum multiforme. Erythema nodosum.

(Fig. 27, 28, 29.)

Während wir mit dem Namen Erythem jede durch Hyperämie bedingte Hautröthung bezeichnen können, gibt es unter den Erythemen eine wohl definirte Gruppe von Krankheitsbildern, welche durch einen gewissen Typus in Verlauf und Lokalisation trotz der Vielgestaltigkeit der klinischen Veränderungen des Hautorgans doch als ein einheitliches Leiden sich charakterisirt. Man spricht wohl von einem Erythema papulatum, tuberculatum, circulare, iris und gyratum. Der polymorphe Charakter der vorzugsweise an den Dorsalseiten der Hände und Füsse, meist bilateral-symmetrisch, aber auch im Gesicht und an anderen Körperstellen auftretenden Effloreszenzen äussert sich entweder in der Weise, dass in verschiedenen Fällen bald ein mehr papulöser, bald ein mehr vesiculöser Typus der Effloreszenzen vertreten ist, oder dass an einem Individuum verschiedene Formen der in umschriebenen Heerden vorhandenen exsudativ entzündlichen Effloreszenzen gleichzeitig angetroffen werden. Einmal handelt es sich um kleinere und grössere, von einem erythematösen Hofe umgebene Papeln, ein andermal sinken die Papeln im Centrum ein, um mit Hinterlassung von Pigment zu schwinden, ein andermal breiten sie sich peripher aus und es kommt durch Resorption in den centralen Parthien zu Ringformen, durch Verschmelzung mehrerer Ringe zu Guirlandenformen, oder es bildet sich durch die Intensität des Exsudationsprocesses eine Blase, deren Grösse sehr verschieden sein kann; die Blase bleibt isolirt, trocknet ein, die Haut schuppt mit Hinterlassung von Pigment ab, oder aber rings um eine primäre Blase bildet sich ein neuer Kranz von kleineren Bläschen, welche sich vergrössern, confluiren und einen förmlichen Blasenwall um die central vielleicht bereits völlig geschwundene Eruption, resp. ihre Residuen, bilden können. Im Verlaufe mehrerer Wochen pflegen die Erscheinungen

Fig. 28.

Fig. 29.

zurückzugehen, die während des Bestandes des Leidens vorhandenen subjectiven Symptome des Juckens und Brennens lassen nach und es erfolgt Heilung mit völliger Restitutio ad integrum, wenn auch zuweilen Pigmentresiduen noch längere Zeit persistiren können. Diejenigen Fälle, welche erhebliche entzündliche lokale Erscheinungen darbieten, sind meist von Fieber begleitet, ausserdem werden zuweilen rheumatoide Schmerzen in den befallenen Extremitäten geklagt, auch Gelenkschwellungen sind beobachtet. Wenn wir weiter in Betracht ziehen, dass die polymorphen Erytheme vorzugsweise zu gewissen Jahreszeiten, bei raschem Temperaturwechsel, im Frühjahr und Herbst auftreten, so dürfte daraus vielleicht mit Recht eine infectiöse Aetiologie zu erschliessen sein. Zur Vervollständigung der Symptomatologie fügen wir noch bei, dass zuweilen, jedoch selten auch auf den Schleimhäuten der Conjunctiva und des Mundes, den Veränderungen der äusseren Haut analoge Läsionen beobachtet werden. Die Diagnose stützt sich auf die nahezu typische Lokalisation, den Verlauf und die Polymorphie der Efflorescenzen. Die Behandlung ist eine symptomatische, jedes irritirende Verfahren selbstredend ausgeschlossen.

Die dargestellten Fälle sind 1) ein Erythema papulatum et gyratum mit Blasenbildung an einzelnen Stellen, 2) ein Fall von Erythema iris s. Herpes iris des Handrückens.

Mit den polymorphen Erythemen verwandt erscheint das Erythema nodosum oder die Dermatitis contusiformis. Dabei handelt es sich um meist an den Streckseiten der Unterschenkel, seltener an den Vorderarmen, am seltensten um über den ganzen Körper verbreitete Entstehung derber halbkugelig über das normale Hautniveau hervortretender, anfangs roth, später livide gefärbter contusionsartiger Beulen oder Knoten, welche sich innerhalb 4 bis 6 Wochen zurückbilden und dabei das ganze Farbenspiel gewöhnlicher Contusionsbeulen durchzumachen pflegen; die Erkrankung ist von Fieber begleitet, die Prognose im Allgemeinen günstig, nur in den Fällen allgemeinerer Ausbreitung des Erythema nodosum dubiös, die Ursache aller Wahrscheinlichkeit nach eine infectiöse, die Behandlung eine symptomatische.

Purpura rheumatica.

(Fig. 30.)

Die Bezeichnung «Purpura» kommt jenen Hauterkrankungen zu, welche sich durch grössere oder geringere Blutextravasate im Derma charakterisiren. Diese Blutaustritte in's Gewebe sind entweder nur als Symptom aufzufassen oder sie stellen die wesentlichen Erscheinungen einer Krankheit dar. — Bei Purpura simplex und Purpura rheumatica kommt es zu subcutanen Blutungen an den Unterschenkeln und Vorderarmen, aber auch gelegentlich in weiterer Ausdehnung an den Extremitäten und am Stamme, theils ohne weitere Störungen des Allgemeinbefindens, theils auch begleitet von febrilen Erscheinungen, Blutungen in den Schleimhäuten, des Digestionsapparates, der Nieren, Albuminurie und Hämaturie, Erscheinungen, die bei geeignetem Verhalten innerhalb weniger Wochen sich völlig rückbilden und mit completer Wiederherstellung der Gesundheit enden, wenn auch zuweilen noch längere Zeit hindurch Pigmentresiduen an Stelle der Purpuraflecke persistiren mögen. Bei der in Rede stehenden, vorzugsweise im Frühjahr und Herbst beobachteten sogen. Purpura oder Peliosis rheumatica finden sich oft Schmerzen und selbst Schwellungen der Gelenke. Eine infectiöse Ursache ist wahrscheinlich, nicht bewiesen.

Eine schwere Form der Purpura, bei der die Blutextravasate der Haut nur ein Symptom einer nach unserer Meinung schweren Infectionskrankheit darstellen, ist die sogen. «Purpura hämorrhagica oder der Morbus maculosus Werlhofii». Als Krankheitssymptome sind ferner Haut- und Schleimhautblutungen bei einer möglicherweise gleichfalls infectiosen, jedenfalls aber in erster Linie auf schlechte allgemein hygienische und Ernährungsverhältnisse zurückzuführenden Erkrankung zu bezeichnen, nämlich die Hauthämorrhagien bei Skorbut; endlich sei erwähnt, dass Hautblutungen vorkommen können durch Trauma, durch den Biss von Insecten und Epizoen (Purpura pulicosa), in Begleitung anderer acutentzündlicher und Infectionskrankheiten, endlich auch als Arzneiexanthem.

Fig. 30

Fig. 31.

Arzneiexantheme.

Hinsichtlich der durch ihre Polymorphie ausgezeichneten Arzneiexantheme seien mir hier nur einige kurze Andeutungen gestattet. Eine grosse Anzahl von Medicamenten ist bei vorhandener Prädisposition des Individuums im Stande, Krankheitserscheinungen auf der Haut hervorzurufen, welche entweder einen vasomotorischen Typus zeigen (Erytheme, Urticaria, vesiculöse Dermatitis, Purpuraformen) oder aber durch die Excretion des incorporirten Arzneistoffes durch den Follikularapparat der Haut und eine entzündliche Reizung des perifollikulären Gewebes entstanden zu sein scheinen (Akneformen, Jod- und Bromakne). Im weiteren Sinne wären vielleicht auch jene Dermatosen hierher zu rechnen, bei denen Erythem- und Dermatitisformen auf die äussere Anwendung bestimmter Arzneimittel bei vorhandener Prädisposition oder Idiosynkrasie folgen, und jene Akneformen, die durch arteficielle Obliteration der Follikelmündungen zu Stande kommen (wie die Theerakne). Man wird gut thun, in allen jenen Fällen, in denen die Aetiologie der hier erwähnten Dermatosen zweifelhaft bleibt, den eventuellen Zusammenhang mit vorangegangener interner oder externer Arzneiapplication anamnestisch zu erforschen. Bezüglich derjenigen Medicamente, welche gelegentlich zur Entstehung von Dermatosen führen können, muss auf die Lehrbücher verwiesen werden.

Angiom, Naevus vasculosus, Feuermal. Cavernom, Tumor cavernosus, Blutschwamm.

(Fig. 31 und 32.)

Mit den Namen Angiom und Cavernom bezeichnet man meist angeborene oder doch in einer frühen Lebensperiode beginnende Blutgefässneubildungen. Doch kommen auch in den mittleren und höheren Lebensjahren, zuweilen mit anderweitigen pathologischen Veränderungen der Haut combinirt, Blutgefässneubildungen vor, theils in Form sogenannter Teleangiektasien an der Haut des Gesichtes,

theils als kleine umschriebene, oft prominente kleine Gefässgeschwülstchen auf der Haut älterer Leute. Beim einfachen Angiom oder Naevus vasculosus (32) findet man die Neubildung an einer oder mehreren Stellen des Körpers, besonders häufig im Gesichte, in flächenhafter, oft sehr beträchtlicher Ausdehnung, einmal ohne Veränderung des Hautniveaus, andermals mit leichter Prominenz in Folge der Reichlichkeit des neugebildeten Gefässgewebes und auch durch gleichzeitige Neubildung von Bindegewebe. Die rothen bis blaurothen sog. Feuermäler sind meist ziemlich scharf begrenzt, gehen aber hier und da wohl auch allmälig in's normale Gewebe über; oft kann man an ihnen schon mit freiem Auge oder mit der Lupe deutliche Gefässramificationen erkennen; auf Druck schwindet die Röthe, um bei Nachlassen des Druckes wiederzukehren. Abgesehen von der oft störenden kosmetischen Entstellung pflegen subjective Symptome zu fehlen. Grössere Blutfülle entsteht secundär durch momentane Circulationsstörungen beim Schreien, Pressen, Husten; auch der Einfluss von Kältereizen wird von den Patienten oft unangenehm empfunden. Zur Behandlung dienen Aetzmittel, Skarificationen und operative Methoden, auch Spontanrückbildung kommt vor. — Das Cavernom (31) entwickelt sich meist im kindlichen Alter, es finden sich rundliche oder unregelmässig höckerige, oft sehr erhebliche Tumoren von bläulicher Farbe, welche Fluctuation, zuweilen auch Pulsation aufweisen und sich wie ein Schwamm zusammendrücken lassen, um sich bei Nachlass des Druckes wieder auszudehnen. Von den obengenannten Angiomen unterscheiden sie sich durch ihre tiefere Lage im Unterhautbindegewebe und durch ihre an das normale cavernöse Gewebe erinnernde Structur. Die durch zahlreiche bindegewebige Septa getrennten und von einer fibrösen Kapsel umgebenen Hohlräume communiciren frei mit grösseren Venen und Arterien. Kleinere Cavernome können allmälig thermocaustisch zur Verödung gebracht werden, grössere erfordern oft ein eingreifendes chirurgisches Verfahren. Die Diagnose bereitet wohl niemals erhebliche Schwierigkeiten.

Zur Darstellung gelangte ein grösserer Tumor cavernosus der Nase bei einem Kinde.

Fig. 32.

Fig. 33.

Akne rosacea, Rhinophyma.

(Fig. 33 und 34.)

Mit diesem Namen bezeichnen wir eine chronische Entzündung der Gesichtshaut, vorzugsweise der nichtbehaarten Theile, Nase, Wangen, Stirngegend und Kinn. Es kommt dabei allmälig zur Entstehung von lebhaft bis livide rothen, durch oft schon makroskopisch erkennbare Gefässektasie und Gefässneubildung hervorgerufenen, auf Druck erblassenden, mehr umschriebenen oder auch diffusen Flecken. Dazu gesellt sich Hyperplasie der Talgdrüsen mit reichlicher Secretion (Seborrhoea oleosa), perifollikuläre Entzündung der Talgdrüsen (Akne) und mehr weniger erhebliche, durch venöse und lymphatische Stase bedingte Anbildung von Bindegewebe in Form weicher elastischer Knötchen und selbst grösserer unregelmässiger, zuweilen gestielter Tumoren, ein Bild, das man der Elephantiasis zurechnen könnte und gemeinhin unter dem Namen Kupferfinne, in der dermatologischen Nomenclatur als Rhinophyma bezeichnet. In manchen Fällen finden sich ausschliesslich blauroth durchschimmernde Gefässectasien, ohne secundäre Veränderungen des Hautgewebes und Drüsenapparates, so dass man von einer Rosacea schlechthin sprechen kann. — Die Aetiologie der Akne rosacea ist eine sehr mannigfache; äussere Einflüsse, kalte, rauhe Luft, Kaltwassercuren, das Klimacterium, Störungen

im Gebiete der Sexualsphäre bei Frauen, dyspeptische Zustände chronischer Art, Alkoholismus spielen gelegentlich eine Rolle; auch hereditäre Einflüsse sind dabei zu berücksichtigen. Die Differentialdiagnose hat bei den so charakteristischen Symptomen des Hautleidens keine Schwierigkeiten. Die Therapie ist eine theils medicamentöse externe und interne, theils operative; immer sollte auch der Allgemeinzustand der Patienten berücksichtigt werden.

Fig. 34.

Fig. 35.

Lymphangiom.

(Fig. 35.)

Unter dieser gemeinsamen Bezeichnung kann man drei verschiedene klinische Formen einer Erkrankung, deren pathologische Grundlage in einer Neubildung von Lymphgefässen zu suchen ist, zusammenfassen.

a) Das Lymphangioma tuberosum multiplex (Kaposi). Dabei finden sich multiple bis erbsengrosse braunrothe, über das Hautniveau leicht hervorragende glatte Tumoren, welche disseminirt zu Hunderten über den ganzen Körper zerstreut sein können, sich derbe anfühlen, bei Druck verkleinern und abblassen und mässig empfindlich sind. Diese bei oberflächlicher Betrachtung etwa mit einem papulösen Syphilid zu verwechselnde Eruption (es fehlt aber der polymorphe Charakter, die Papeln des Lymphangioms schuppen und nässen nicht, sondern bleiben durch unabsehbare Zeit constant) erweist sich als ein Lymphangiom, dessen Sitz und Ausgangspunkt im Gewebe der Cutis zu suchen ist.

b) Das nach meiner Meinung häufigste Specimen lymphangioectatischer Hyperplasie ist das meist wenigstens in der Anlage angeborene Lymphangioma circumscriptum, das hier auch im Bilde dargestellt wird; man findet dabei an einer oder auch an mehreren Stellen des Körpers grössere und kleinere halbkugelig über das normale Hautniveau hervortretende Gebilde, welche in Gruppenform einmal als Bläschen und Blasen, andermals als warzige Excrescenzen imponiren und sich bei näherer Untersuchung als auf unverändertem oder leicht erythematösem Boden entwickelte, Lymphe enthaltende Hohlräume erweisen. Diese Lymphangiome haben ihren Sitz in den oberflächlichsten Lagen des bindegewebigen Papillarkörpers, bestehen schon in kindlichen Jahren, wachsen aber mit dem Wachsthum des Körpers. Sie sind unangenehm für den Träger theils durch die kosmetische Entstellung, theils durch secundäre Reizerscheinungen in Folge von Traumen. Am zweckmässigsten erscheint uns deren Behandlung mit Thermocaustik.

c) Bei dem Lymphangioma cavernosum scheinen die tieferen Lagen der Cutis und das Unter-

hautzellgewebe Ausgangspunkt des Leidens; es komm dabei in der Regel zu einer mehr diffusen Vergrösserung einzelner Körpertheile (Makrochelie, Makroglossie) u. s. w. Auch wären eventuell hierher zu rechnen jene Lymphangiectasien, welche gelegentlich die neuromatöse Elephantiasis und Pachydermatocele begleiten.

Gutartige Epitheliome der Hautdrüsen. Colloidmilium. Adenoma sebaceum, Epithelioma cysticum benignum. Dysidrosis. Hydradenite éruptive.

(Fig. 36.)

Wir besprechen hier im Zusammenhange eine kleine Zahl von Krankheitsbildern, deren klinische Differenzirung oft nicht leicht ist, und für welche wir heute auf Grund der mikroskopischen Untersuchungen die Bezeichnung «gutartige Epitheliome» als Sammelnamen für passend erachten. Sie entwickeln sich sämmtlich mit Vorliebe auf der Gesichtshaut, oft in grossen Massen, disseminirt, und nur selten confluirend. Die einzelnen Effloreszenzen stellen sich dar als stecknadelkopf- bis erbsengrosse, das normale Hautniveau als derbe Papeln überragende Gebilde, welche beim Colloidmilium, einem gutartigen, aus den obersten Lagen der Cutis sich entwickelnden Epitheliom mit secundärer colloider Degeneration, durch ihren colloiden Inhalt als transparent erscheinen, beim Adenoma sebaceum, dessen Ausgangspunkt in den Talgdrüsenapparat der Haut zu verlegen ist, als weissgelbe oder röthlichgelbe derbe Tumoren, aus welchen sich beim Anstechen zuweilen Sebummassen entleeren, sich darstellen, während bei jener seltenen Form von Dysidrosis, welche man vielleicht besser als Adenom der Schweissdrüsen bezeichnen würde, die von einer derben Hülle bedeckten kleinen Tumoren, deren Farbe gleichfalls gelblich-weiss oder rothgelb ist, sich bei der Punktion als Bläschen erweisen und dabei spärliche Mengen klarer Flüssigkeit von saurer Reaction austreten lassen. Diese Epitheliome guter Art bleiben stets durch lange Zeit persistent; doch kommt Spontanrückbildung vor. Die Therapie ist gegen dieselben wenig erfolgreich. Zur Abbildung gelangt ein Fall von Adenoma sebaceum.

Fig. 36.

Fig. 37.

Seborrhoea sicca. Seborrhoea oleosa.

(Fig. 37.)

Die hier in Rede stehenden Anomalien der Talgdrüsensecretion sind nicht selten. Besonders häufig findet sich mit Akne vulgaris, Comedonen und Akne rosacea gleichzeitig die Seborrhoea oleosa der Gesichtshaut, eine excessive Secretion ölig-flüssigen Sebums, bei Gewohnheitstrinkern. Die Seborrhoea sicca findet sich vorzugsweise auf dem behaarten Kopfe, an der Stirn-Haargrenze, in den Augenbrauen, der Nasolabialfurche und der Kinnfurche i. e. an solchen Stellen, wo schon normaler Weise die Talgdrüsen besonders reichlich entwickelt sind. Es bilden sich hier meist auf leicht erythematöser Basis dünne und dickere schmutzig weisse oder gelbliche, sich fettig anfühlende Schuppen; diese fallen von Zeit zu Zeit ab und erneuern sich; unter den Schuppen kommt es gelegentlich zu erheblichen eczematösen Reizerscheinungen. Die Seborrhoea sicca der behaarten Kopfhaut ist meist von diffusem Haarausfall begleitet, der, wenn keine Behandlung dazwischen tritt, zu bleibender Kahlheit führen kann, eine Erkrankung, deren wir noch später bei den Alopecieformen zu gedenken haben (Alopecia pityrodes s. furfuracea). Differentialdiagnostisch kommen gegenüber der Seborrhoea sicca in Betracht Eczem und Psoriasis, die syphilitische Seborrhoe, Lupus erythematodes. Bei den beiden erstgenannten Erkrankungen findet sich nach Erweichung und Ablösung der Schuppen die Haut entzündet, geröthet, selbst nässend, bei der S. s. weich, nicht infiltrirt, normal oder höchstens in geringem Grade hyperämisch; bei der syphilitischen Seborrhoe sind Schuppenbildung und Haarausfall mehr acut, von anderweitigen Erscheinungen der secundären Syphilis begleitet; in der Nasolabial- und Kinnfurche, aber auch an anderen Stellen finden sich papulöse Infiltrate mit papillären Excrescenzen, von fettigen Borken bedeckt (Syphilis vegetans). Bei Lupus erythematosus endlich ist zwar die Prädilectionslokalisation analog, die Schuppen haften aber fest auf der Haut, zeigen an ihrer unteren Fläche schmutzig weisse, derbe, den erweiterten Follikeln entsprechende Fortsätze, und die central be-

ginnenden Resorptionsvorgänge führen zu oberflächlichem Gewebsverlust (Narben).

Anhangsweise sei noch einer Form der Seborrhoea sicca erwähnt, die bei Neugeborenen beobachtet wird und von Hebra als Ichthyosis sebacea neonatorum beschrieben wurde. Es handelt sich dabei um eine abnorm reichliche Bedeckung des Neugeborenen mit Vernix caseosa, welche beim ersten Bade nicht genügend entfernt, bei Luftzutritt zu einer derben Kruste erstarrt, vielfach einreisst und zur Rhagadenbildung und entzündlichen Erscheinungen auf der darunter liegenden Haut Veranlassung gibt. Diese Affection ist aber nicht zu verwechseln mit dem universellen angebornen Hautkeratom. — Zur Darstellung gelangt: Seborrhoea sicca capitis et faciei.

Seborrhoe der Genitalregion. Balanitis.

(Fig. 38.)

An den Sexualorganen beider Geschlechter kommt eine Form der Seborrhoe oder Steatorrhoe vor. Beim männlichen Geschlecht ist die Glans penis und die innere Vorhautlamelle befallen, wo sich bei Mangel an Reinlichkeit eine weisse fettige Substanz anzusammeln pflegt, welche unter Umständen zu förmlichen Concretionen (Präputialsteinen) Veranlassung gibt; häufiger kommt es zu einer durch Zersetzung der unter der Vorhaut angesammelten Secrete bedingten oberflächlichen catarrhalischen Entzündung der Schleimhaut dieser Theile, Eichel und Vorhaut schwellen an, röthen sich und werden schmerzhaft bei Berührung. Das eitrige reichliche, von den meist in rundlichen Formen erodirten Schleimhautflächen abgesonderte, scharf und übel riechende Secret erscheint an der Präputialmündung und kann gelegentlich einen gonorrhoischen Ausfluss vortäuschen. Von manchen Autoren wird die Ursache der Balanitis oder des Eicheltrippers durch ein spezifisches bacterielles Virus bedingt erachtet, doch ist dies eine bis jetzt nicht bewiesene Annahme. Auch bei Weibern kommt es gelegentlich durch Ansammlung von Smegma in den Furchen zwischen grossen und kleinen Labien und rings um die Clitoris zu analogen Veränderungen.

Fig. 38.

Fig. 39.

Lichen pilaris.

Lichen pilaris ist eine, man kann fast sagen in die physiologische Breite fallende Hautanomalie, bei welcher es vorzugsweise an den Streckseiten der Oberarme und Aussenseiten der Oberschenkel unter dem Einflusse der Entwicklung stärkeren Haarwachsthums in der Pubertätsperiode häufiger bei jungen Männern als bei Mädchen zur Entstehung kleiner zugespitzter, braunröthlich und livide gefärbter, den Haarfollikeln entsprechender Knötchen kommt, welche durch Anhäufung verhornter Epithelzellen im Follikelausführungsgang entstehen, oft abgebrochene und unregelmässig aufgerollte Haarstümpfe enthalten und den davon befallenen Hautflächen eine rauhe, reibeisenähnliche, an Ichthyosis follicularis oder Pityriasis rubra pilaris erinnernde Oberfläche verleihen. Subjective Symptome fehlen meist. Durch leichten Juckreiz und consecutives Kratzen kommt es zuweilen zu mässigen Irritationserscheinungen. Die Behandlung besteht in häufigen Bädern und Seifenwaschungen mit folgender Fettapplication (Lanolin). Das objective Krankheitsbild gleicht durchaus dem der Ichthyosis follicularis, nur mit dem Unterschiede, dass letztere bereits im frühen Kindesalter beginnt und in mehr diffuser Weise den ganzen Körper befällt. Gegen Pityriasis rubra pilaris Devergie verweise ich auf das früher Gesagte und betone hier nur den Mangel an diffusen Erythemen und flächenhaft ausgedehnter Desquamation beim Lichen pilaris.

Akne vulgaris disseminata et indurata.

(Fig. 39.)

Akne vulgaris und disseminata ist eine chronisch entzündliche Erkrankung, welche vorwiegend bei jungen Leuten beider Geschlechter in und im Anschluss an die Pubertätsperiode getroffen wird und welche in einer Entzündung des Follikularapparates und des perifollikulären Gewebes besteht. Man findet mehr weniger zahlreich auf der Haut des Gesichtes (Nase, Wangen, Stirn, Kinngegend) oder auch auf Brust und Rücken kleinere und grössere gelbrothe, rothe und livide gefärbte Knötchen und Knoten, welche central einen Comedopfropf oder einen gelblichen Eiterpunkt oder eine Pustel aufweisen. An anderen Stellen wieder findet sich der Inhalt der durch Secretretention hervorgerufenen Follikularabscesse bereits entleert und das Knötchen mit einer kleinen Kruste bedeckt, an anderen Stellen ist der Process bereits abgelaufen und es finden sich Pigmentresiduen oder auch Narben. Da die Einzeleffloreszenzen einen acuten oder subacuten Verlauf nehmen und die Erkrankung als solche chronischen Bestand, oft durch Jahre hindurch, hat, so ist es klar, dass im Einzelfalle die vorhandenen Knoten und rothen Knötchen, Comedonen, Pustelbildungen, Krusten, Narben und Pigmentflecke gleichzeitig nebeneinander zur Beobachtung gelangen, und ist gerade diese Mannigfaltigkeit der Effloreszenzen in verschiedenen Stadien ihrer Entwicklung von diagnostischem Werthe. Nicht selten complicirt sich die Akne vulgaris mit Seborrhoea oleosa. Eine seltenere und schwerere Form der Akne vulgaris ist die Akne indurata; dabei sind die gebildeten Knoten grösser, derbe schmerzhaft, von blaurother Farbe und erstrecken sich bis in die tieferen Lagen der Cutis. Livide Verfärbung der Haut restirt oft noch

lange nach erzielter Rückbildung der Knoten und pflegen, wenn die Knoten der Spontaneröffnung überlassen bleiben, entstellende Narbenbildungen zu folgen. Wenngleich der Anblick einer gewöhnlichen Akne disseminata klinisch sehr verschieden von dem einer typischen Akne indurata erscheint, handelt es sich doch nur um eine Krankheit. Man findet sowohl bei einem Individuum gelegentlich Effloreszenzen beider Art, oberflächliche Pusteln und tiefgelegene Infiltrate, als auch finden sich in verschiedenen Fällen alle möglichen Zwischenstufen zwischen leichteren und schweren Erkrankungsformen. Als Ursache der Akne sind vor Allem Secretstauungen durch mechanische Behinderung der Entleerung der Talgdrüsen zu betrachten. Dabei scheint allerdings auch eine qualitative Veränderung des Secretes eine Rolle zu spielen. Die Pubertätsperiode (wahrscheinlich durch functionelle Steigerung der Talgdrüsenthätigkeit in dieser Zeit), anämische und chlorotische Zustände, chronische Dyspepsien scheinen zu Akne zu prädisponiren, ebenso der Aufenthalt in schlecht ventilirten staubigen Räumen. Wenn aber auch Reizerscheinungen im Follikularapparat sich durch diese Momente zum Theil erklären lassen, so ist doch wahrscheinlich auch eine secundäre Infection mit pyogenen Mikroorganismen als Ursache der Eiterbildung nicht von der Hand zu weisen, so dass man wohl berechtigt ist, die Pathogenese der Akne vulgaris als eine sehr complicirte zu betrachten. Wenn auch Akne vulgaris disseminata und speziell die indurirte Form ausnahmsweise auch in späteren Lebensjahren zur Beobachtung gelangt, so gilt es doch als Regel, dass die Krankheit mit Ende der zwanziger Jahre selbst spontan zurückgeht. Diagnostische Schwierigkeiten erheben sich selten. Eventuelle Berücksichtigung verdienen das Anfangsstadium der Variola und pustulöse Syphilide. Die Behandlung ist theils eine chirurgische, theils eine medicamentöse, Waschungen mit warmem, selbst heissem Wasser scheinen günstig zu wirken; das Allgemeinbefinden ist in jedem Falle zu berücksichtigen.

Zur Darstellung gelangt ein mittelschwerer Fall von Akne disseminata et indurata.

Acne varioliformis.

(Fig. 40.)

Die unter diesem Namen bekannte Erkrankung hat mit Acne vulgaris nichts zu thun, und erscheint die gewählte Bezeichnung in mancher Hinsicht wenig passend. Einerseits ist der pathologische Vorgang hier keineswegs an den Follikularapparat der Haut gebunden, andererseits wird von manchen Autoren (französische Schule) eine andere, bei uns mit dem Namen « Molluscum contagiosum » belegte Hautaffection als Acne varioliformis bezeichnet. Die Krankheitserscheinungen selbst, welche das allgemeine Befinden in keiner Weise tangiren, bestehen in der Entwicklung theilweise gruppenförmig gestellter flacher Knötchen und Pusteln an der Stirne und Stirn-Haargrenze, auf der behaarten Kopfhaut, seltener im Gesicht und der Nackengegend, ausnahmsweise auch auf Brust und Rücken. Der von Hebra gewählte Name Acne frontalis ist also keineswegs für alle Fälle zutreffend. Auf den bis etwa linsengrossen braungelben oder braunroten Papeln bilden sich centrale schlaffe Pusteln, deren Inhalt rasch vertrocknet; es bildet sich eine fest anhaftende Borke oder vielmehr durch nekrotische Vorgänge (Acne necrotica) ein scharf umschriebener, in das Hautgewebe eingebetteter Schorf, nach dessen Abfall eine rundliche oder ovale deprimirte Narbe restirt, welch letztere grosse Aehnlichkeit mit den nach Variolapusteln bleibenden Narbenbildungen besitzt. Der Verlauf ist ein eminent chronischer, Jahre hindurch wiederholen sich die Eruptionen unter fortwährenden Recidiven, so dass schliesslich beträchtliche cosmetische Entstellung hervorgerufen wird, zudem da auch ein sehr beträchtlicher diffuser Haarverlust in den vorderen Parthien des behaarten Kopfes die multiple Narbenbildung begleitet. Die Ursache des Leidens, dessen Diagnose Schwierigkeiten nicht bietet, ist gänzlich unbekannt. Von lokaler Anwendung von Quecksilberpräparaten und interner Arsenmedication glauben wir zuweilen eine günstige Wirkung gesehen zu haben.



Fig. 40.

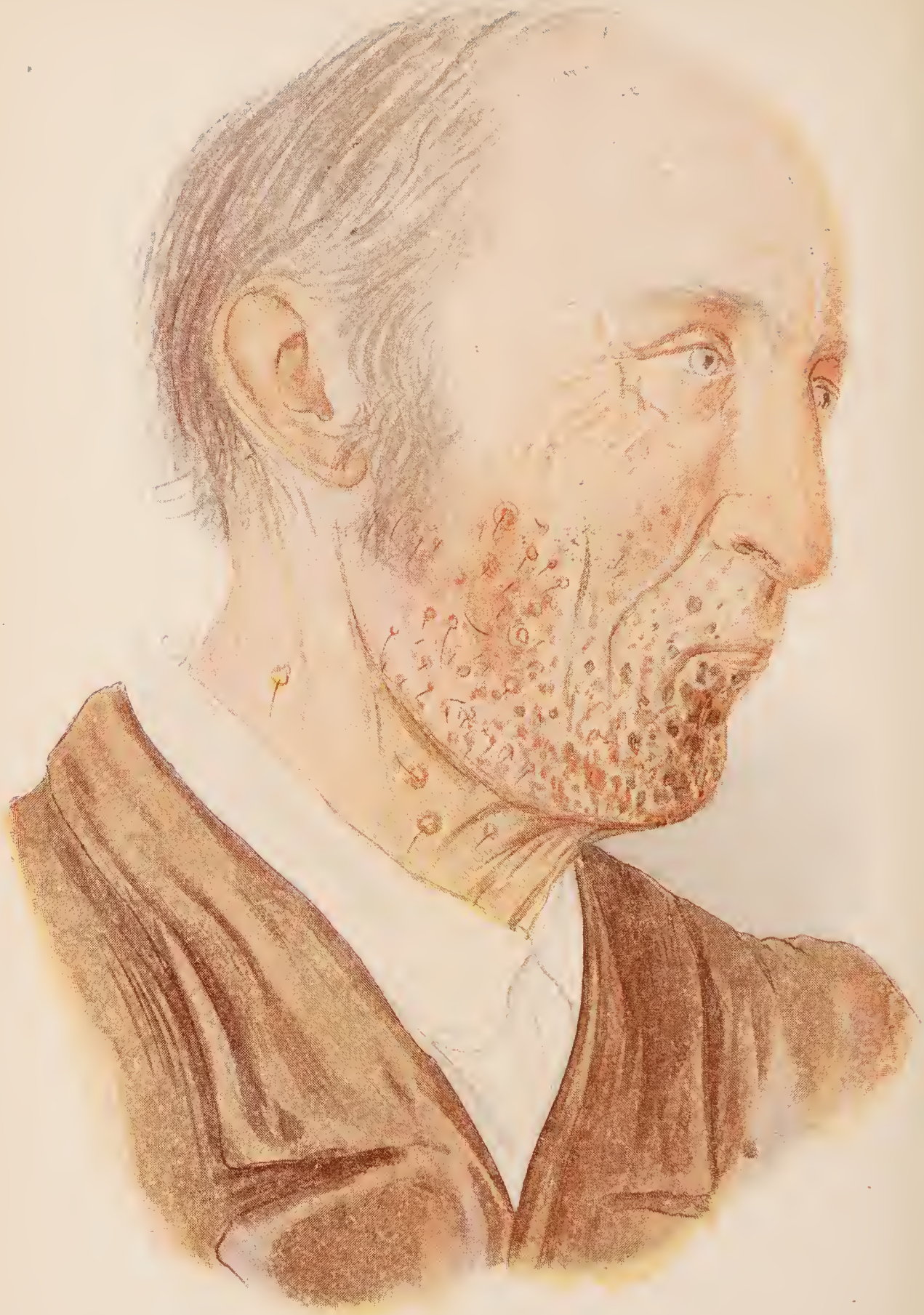

Fig. 41.

Sykosis non parasitaria.

(Coccogene Sykosis.)

(Fig. 41.)

Die Sykosis oder Acne mentagra ist eine nicht contagiöse, ausschliesslich bei erwachsenen Personen männlichen Geschlechtes vorkommende Erkrankung und besteht in einer eigenthümlichen chronischen Entzündung des Follikularapparates der behaarten Theile des Gesichtes. Man findet sehr häufig an der Oberlippe, dann am Kinn und an beiden Wangen eine grössere oder kleinere Anzahl zuweilen gruppirter, häufiger isolirter roter rundlicher Knötchen oder gelber Eiterpusteln, welche central von einem Haare durchbohrt erscheinen. Wird das Haar ausgezogen, so folgt demselben ein Tropfen Eiter, und die Haarwurzel erweist sich von einer gelblichen gequollenen Scheide, der eiterig infiltrirten äusseren Wurzelscheide umgeben. Die Epilation, zugleich ein wesentlicher Factor der Behandlung, ist schmerzhaft. Bei dem stets chronischen Bestande bilden sich grössere theils mit Pusteln besetzte, theils mit Krusten bedeckte gerötete Infiltrate. Die Knötchen- und Pusteleruptionen wiederholen sich fortwährend, verbreiten sich allmälig über grössere Flächen; die Follikularabscesse enden vielfach mit Narbenbildung, durch Verödung der Haarfollikel kommt es, wenn keine Behandlung dazwischen tritt, zu definitivem diffusen oder localisirten Haarverlust. Die Patienten klagen hauptsächlich über die Entstellung, subjectiv besteht ein Gefühl von Spannung und Brennen, kein Jucken. — Ausnahmsweise fand man Sykosis auch an den Augenbrauen, am behaarten Kopfe, an den Achsel- und Schamhaaren. Die eigentliche Ursache der Erkrankung ist unbekannt; eine gewisse Rolle in der Pathogenese des Leidens mögen wohl pyogene Mikroorganismen, wie Bokhart meint, spielen; aber keineswegs sind sie die ausschliessliche und einzige Ursache der Erkrankung. — Therapeutisch erwähnen wir als wichtigstes Mittel zur Vermeidung von Narbenbildung und dauerndem Haarverlust die Epilation; dann regelmässiges Rasiren, reizende alkalische Waschungen, indifferente Salbenverbände u. s. w.

Milium.

(Fig. 42.)

Mit dem Namen Milium oder Grutum (Strophulus albidus Willan) bezeichnet man eine wenig bedeutungsvolle chronische Hautaffection, deren Ursache in einer Retention von Hauttalg unter der Epidermis zu suchen ist. Man findet häufig bei Kindern, aber auch bei Erwachsenen auf der Haut des Gesichtes, besonders oft an den Augenlidern kleine rundliche, stecknadelkopfgrosse weisse Papeln, über welche ein normales Hornlager hinwegzieht, nach dessen Eröffnung durch Anstechen mit einer Nadel oder Lanzette der Inhalt in Form eines ziemlich festen krümligen, verfettete und verhornte Epithelien und Cholestearinkrystalle enthaltenden Breies leicht ausgequetscht werden kann. Die Punction des Milium ist gewöhnlich von einer geringfügigen Blutung begleitet, ein Umstand, der die Annahme rechtfertigt, dass ausser der Hornschicht eine dünne Lage des Corium mit Papillen und Retezellen dem Milium als Decke dient, wie dies auch die mikroskopische Untersuchung thatsächlich erwiesen hat. Als Ursachen der Miliumbildung sind theils chemische Alterationen der Sebumsecretion, theils mechanische Verlegungen der Drüsenausführungsgänge nach erosiven und ulcerösen Vorgängen auf der äusseren Decke zu beschuldigen. Therapeutisch empfiehlt sich die Behandlung mit Schmierseife, oder die Punction und Ausquetschung, insbesondere dann, wenn, wie dies bei älteren Leuten öfters gesehen wird, die Milien eine ungewöhnliche Grösse erreicht haben.



Fig. 42.

Fig. 43.

Alopecia areata und andere Formen des Haarverlustes.

(Fig. 43.)

Der Name Alopecie dient zur Bezeichnung umschriebener und diffuser Haarverluste, mögen dieselben vorübergehender Natur sein oder bleibende Kahlheit zur Folge haben. Im letzteren Falle wird wohl auch die Bezeichnung Calvities gebraucht.

Unter den Alopecieformen erwähnen wir:

1. Die Alopecia furfuracea oder pityrodes, welche mit Seborrhoea sicca in engem pathologischem Zusammenhange steht, und wobei es meist bei jüngeren Leuten männlichen Geschlechtes unter reichlicher Production feiner kleienförmiger Schüppchen zu einem diffusen Haarausfall in den vorderen Schädelparthien kommt.

2. Die Alopecia praematura, welche ziemlich plötzlich ohne Begleitung von Seborrhoea einzutreten pflegt und unter Umständen zu vorzeitiger bleibender Kahlheit führt, eine Erkrankung, die zum Theil nervöser Aetiologie sein dürfte, während in anderen Fällen eine hereditäre Prädisposition zur Erkrankung nicht in Abrede gestellt werden kann; in einer Anzahl von Fällen fehlt jede Erklärung der Aetiologie.

3. Die Alopecia symptomatica, eine Form diffusen Haarausfalls, die vorzugsweise im Gefolge erschöpfender Infectionskrankheiten (Typhus abdominalis, Syphilis u. s. w.) gesehen wird und deren Prognose nicht ungünstig ist.

4. Die cicatriciellen Alopecien, im Gefolge solcher Hauterkrankungen, die zur Narbenbildung zu führen pflegen (Acne varioliformis, Lupus erythematodes, Lupus vulgaris, Syphilis ulcerosa).

5. Die Alopecia senilis oder der Haarausfall bei alten Leuten, der mit der senilen Involution und Degeneration des Hautorgans zusammenhängt.

6. Die Alopecia congenita oder Hypotrichosis (Bonnet), eine sehr seltene Anomalie, welche durch uns unbekannte hereditäre Einflüsse bedingt ist, und wie die Hypertrichosis gelegentlich bei mehreren Gliedern einer Familie verbunden mit Zahndefecten und Nagelanomalien beobachtet wird.

7. Die Alopecia areata, Area Celsi, Pelade der französischen Autoren, eine klinisch wohl charakterisirte Erkrankung der behaarten Theile, insbesondere der Kopfhaut, wobei es im Allgemeinen ziemlich rasch zur Entstehung von runden oder ovalen scheibenförmigen kahlen Flecken kommt; diese kahlen Stellen, an denen zuweilen noch einzelne lose sitzende Haare wahrgenommen werden können, zeigen sich absolut frei von Reizerscheinungen, sind elfenbeinweiss, glatt und glänzend; in der Regel besteht die Tendenz zu centrifugaler Ausbreitung der Areastellen, an den Grenzzonen gegen die normale Haut sind die Haare bereits gelockert und folgen dem geringsten Zuge, so dass man oft in kürzester Frist, sei es durch die Ausdehnung eines primären Krankheitsherdes, sei es durch Confluenz zahlreicher Areastellen, zu mehr weniger ausgedehntem Haarverlust kommt, dessen Entstehung durch die rundlichen und Bogenformen der Begrenzungslinien deutlich charakterisirt ist. Ausnahmsweise kann selbst totale Kahlheit entstehen. Zuweilen beobachtet man in der Peripherie der kahlen Stellen eine Anzahl abgebrochener Haarstümpfe. Früher oder später, oft ohne Dazwischentreten einer Behandlung, hört der progressive Haarausfall auf und die kahlen Stellen bedecken sich wieder, erst mit feiner Lanugo, später mit bleibenden normalen Haaren. Die Zahl und Grösse der kahlen Stellen variirt wie auch die Dauer der Erkrankung in einzelnen Fällen ausserordentlich. Ueber die Ursache der Erkrankung, die man jedenfalls als eine Ernährungsstörung des Haares aufzufassen hat, gehen die Meinungen noch sehr auseinander. Wir möchten glauben, dass man es in manchen Fällen, wie die in Deutschland meist verbreitete Theorie annimmt,

mit einer Trophoneurose zu thun hat, während andererseits gewisse Beobachtungen französischer Autoren (Uebertragung von einem Individuum auf ein anderes bei gemeinsamer Benützung von Bürsten, Kämmen, Kopfbedeckungen, sowie das Auftreten förmlicher Epidemien unter dem Militär, in Schulen und Pensionaten) die Annahme eines contagiösen mykotischen Krankheitserregers als allein plausibel erscheinen lassen. — Je nach der Auffassung, die man im Einzelfalle über den nervösen oder parasitären Charakter der Erkrankung gewinnt, wird die Behandlung entweder eine reizende (Cantharidentinctur, ol. macidis, Salzwasserabreibungen, Elektricität u. v. a.) oder aber eine antimykotische (Sublimat, Carbol u. A.) sein müssen. Die Prognose ist fast immer als eine gute zu bezeichnen, und pflegen selbst nach langer Dauer des Bestandes der Kahlheit die Haare wieder zu erscheinen.

Zur Darstellung gelangt ein Fall von Alopecia areata.

Von anderweitigen Anomalien an den behaarten Theilen des menschlichen Körpers wären noch zu erwähnen:

1. Die Hypertrichosis. Diese kann angeboren und erworben sein. In sehr seltenen Fällen ist die congenitale Form eine universelle; der ganze Körper ist von einem seidenweichen lanugoähnlichen Haarkleide bedeckt, und fanden sich bei diesen Fällen stets Anomalien der Zahnbildung. (Hundemenschen.) Lokale Hypertrichose ist gleichfalls zuweilen congenital, wie die abnorme Behaarung der Sacralgegend, in anderen Fällen findet sich der abnorme Haarwuchs erst in der Pubertätsperiode und später bei Mädchen und Frauen im Gesichte als förmlicher Bartwuchs (Hirsuties faciei). Hypertrichosis localis acquisita kommt vor nach Nervenläsionen, unter lange liegenden Verbänden und in Folge andauernder traumatischer Reize. Von den congenitalen Formen der lokalen Hypertrichose, welche gleichzeitig mit angeborenen Pigmentmälern und fibrösen Tumoren zur Beobachtung gelangen (Naovi) sehen wir hier ab.

2. Die abnorme Färbung der Haare. Abgesehen von der senilen Form des Ergrauens der Haare und den prämaturen Formen der Canities wäre zu erwähnen das lokale Ergrauen der Haare, die Poliosis circumscripta (Taf. 42). Wir finden hier an einer oder seltener an mehreren Stellen des Körpers, speziell aber häufiger am behaarten Kopfe von sonst normal gefärbten Haaren umgeben einen Büschel grauer oder völlig weisser Haare. Die Kopfhaut ist dabei meist gleichfalls im Bereiche der Poliosis pigmentlos und sind solche Fälle wohl nur als Vitiligo behaarter Theile zu betrachten. Die Ursache liegt wahrscheinlich in einer Innervationsstörung. Auch Fälle angeborener lokaler Leukotrichie im Bereiche bestimmter cutaner Nervenverzweigungen sind bekannt. Die universelle Leukotrichie ist eine Theilerscheinung des Albinismus universalis congenitus (Kakerlaken).

Zur Abbildung gelangte ein Fall von Poliosis circumscripta.

3. Trichorrhexis nodosa. Eine eigenthümliche und in ihrer Aetiologie noch durchaus unaufgeklärte Anomalie des Haarwachsthums, welche vorzugsweise an den derben und dicken Haaren des Bartes, ausnahmsweise auch an den Kopfhaaren und Schamhaaren zur Beobachtung gelangt. Es finden sich hier die einzelnen Haare mit kleinen kugelförmigen, grauen Knötchen besetzt, so dass meist an einem Haare zahlreiche solche in gewissen mehr weniger regelmässigen Zwischenräumen gefunden werden. Durch mechanische Einflüsse brechen die Haare an der Stelle dieser kugeligen Auftreibungen leicht ab, und bei der mikroskopischen Untersuchung erweist sich das Haar an der Bruchstelle pinselförmig zerfasert; die intakten Knötchen aber geben das Bild zweier in einander gesteckter Pinsel (vgl. die Abbildung). Bei erheblicher Entwicklung des Krankheitsbildes erweist sich dasselbe als in hohem Grade kosmetisch entstellend, der Bart sieht wie versengt, mit Speiseresten oder Läuseeiern durchsetzt aus (vgl. Fig. 93).

4. Plica polonica oder Weichselzopf. Dabei handelt es sich nicht, wie man früher vielfach annahm, um eine eigenartige Erkrankung, sondern um einen

Fig. 44.

Fig. 45.

Fig. 46.

secundären Zustand, der in Form einer höchst intensiven unentwirrbaren Verfilzung der Haare bei unreinlichen Individuen als Folge meist parasitärer Entzündungsformen (Favus, Herpes tonsurans, Pediculosis), combinirt mit nässenden, impetiginösen Eczemen, entsteht. Je nach der Ursache wird demnach auch die Behandlung zu wählen sein.

Störungen des Nagelwachsthums im Sinne der Hypertrophie kommen vor theils in Folge continuirlicher traumatischer Reizung durch Druck, speziell durch unpassendes, zu enges Schuhwerk, ferner als Folge anderer Hauterkrankungen, bei denen das Nagelbett in chronisch entzündlicher Weise erkrankt ist (Eczem, Lichen ruber, Psoriasis u. s. w.), endlich als Folge peripherer Nervenverletzungen. In Folge hyperplastischer Vorgänge im Papillarkörper des Nagelbettes kommt es zu einer Massenzunahme der Nagelsubstanz, welche krallenartig nach unten gekrümmt über die Zehen oder Fingerkuppe hinauswächst und sich durch erhebliche Dicke bei loserem Gefüge, durch eine gewisse Brüchigkeit (Scabrietas ungium) auszeichnet; gleichzeitig verliert die Nagelsubstanz ihren Glanz, die Oberfläche wird höckerig, uneben, und die Farbe gelbbraun und schmutzigbraun. Man bezeichnet diese Form der Erkrankung des Nagels als Onychogryphosis (vgl. die Abbildung Taf. 43). — Zu erwähnen wäre noch bei dieser Gelegenheit eine meist durch unzweckmässige Fussbekleidung hervorgerufene Anomalie des Nagelwachsthums, die Paronychia oder Entzündung des seitlichen Nagelfalzes durch continuirliche Reizung desselben durch die abnorme Wachsthumsrichtung des Nagels nach der Breite (eingewachsener Nagel). Dieser Zustand ist im Wesentlichen Gegenstand chirurgischer Behandlung. — Endlich geben wir die Abbildung eines Falles von Luskonychia nach Morison (Taf. 43) — fleck- und streifenförmige weisse Verfärbung der Nagelsubstanz durch vermehrten Luftgehalt.

Ichthyosis. Fischschuppenkrankheit.

(Fig. 47, 48, 49, 50, 51.)

Mit diesem Namen bezeichnet man eine hereditäre, in den ersten Lebensjahren beginnende Hyperkeratose des Hautorgans, welche sich ohne entzündliche Erscheinungen durch vermehrte Bildung und Abstossung von Hornlamellen in Schuppenform auszeichnet, und bei welcher wir je nach dem grösseren oder geringeren Intensitätsgrade der Erkrankung verschiedene Formen unterscheiden können. Demgemäss ist auch der Unterschied der einzelnen hier zu besprechenden Formen nicht immer präcis zu bestimmen und kommen an einem Individuum gelegentlich bei verschiedener Lokalisation verschiedene Intensitätsgrade der Erkrankung zur Beobachtung. Für alle Fälle beachtenswerth ist das Fehlen von Allgemeinsymptomen und die Prädilectionslokalisation an den Streckseiten der Extremitäten, während die Beugeseiten derselben, und speziell die Gelenkbeugen, meist frei bleiben, und die bilaterale Symmetrie. Wir unterscheiden:

1. (Fig. 47.) Ichthyosis follicularis. Dabei findet sich an den Streckseiten der Extremitäten, aber auch am Rumpfe schon im kindlichen Alter eine auf den Follikularapparat des Hautorgans beschränkte Hyperkeratose, ein Bild, wie wir es so ausserordentlich häufig bei Erwachsenen an den Streckseiten der Extremitäten vorfinden und das, mit dem Namen Lichen pilaris belegt, fast in die physiologische Breite fällt. Jeder einzelne Lanugofollikel erweist sich als ein kleiner konischer Hornhügel, dessen oberste Lage sich in Form kleiner Schüppchen fortwährend abblättert. Die Haut erscheint dabei trocken und zuweilen besteht mässiges Jucken.

Fig. 47.

Fig. 48.

2. (Fig. 48.) Ichthyosis simplex, Ichthyosis nitida, Ichthyosis serpentina. Mehr oder weniger intensive, flächenhafte Abschilferung der Haut an den schon erwähnten Prädilectionsstellen, oder auch in grösserer, fast universeller Ausdehnung. Die erkrankten Hautparthien zeigen theils perlmutterartigen Glanz, theils aber auch an Stellen, welche besonders reichliche Hyperkeratose zeigen, wie die Streckseiten der Extremitäten, schmutzigbraune oder graugrünliche Farbe. Von der Eigenfarbe der Hornsubstanz abgesehen spielt dabei zweifellos auch Auflagerung von Schmutz und Staub von aussen eine Rolle. Die auffällige Trockenheit der Haut beruht nicht auf Mangel der Schweissdrüsenthätigkeit, sondern auf einer durch die fortwährende Abschilferung und dadurch gesetzte Oberflächenvermehrung begünstigten schnelleren Verdunstung des normalen Schweisses.

3. (Fig. 49.) Ichthyosis hystrix. Bei diesem intensivsten Grade der Ichthyosis findet sich ausser der Hyperkeratose eine ausgesprochene Hypertrophie der Hautpapillen, welche, verlängert und verdickt und mit enormem Hornlager versehen, gleich spitzen Stacheln in die Höhe ragen, dicht aneinander gedrängt stehen und auch hier durch ihre dunkelbraungrüne schmutzige Verfärbung auffallen. Durch mechanische Läsion an diesen rauhen Flächen, welche aus naheliegenden Gründen leicht vorkommen kann, kommt es hier leicht zu schmerzhafter Rhagadenbildung und selbst zu grösseren wunden Flächen in Folge von oberflächlichen Substanzverlusten.

Fig. 49.

Fig. 50.

4. (Fig. 50.) Ichthyosis congenita. Dabei kommt die Hyperkeratose schon intrauterin zur Entwicklung. Der Körper des Fötus, von einem colossalen Hornpanzer umgeben, bringt durch sein Wachsthum den letzteren zum Platzen, der ganze Körper erscheint von zahlreichen, durch tiefe Rhagaden von einander getrennten Hornplatten bedeckt, die Zerklüftung der Haut ist am stärksten an denjenigen Theilen, welche intrauterin das stärkste Wachsthum aufweisen, und werden, da die Haut für den Fötus zu eng scheint, zur äusseren Decke auch die Schleimhäute herangezogen (Eklabium, Ektropium). Die Hautdecke der prominenten Theile, Nase, Ohren, männliche Genitalien, ist theils durch Fissuren getrennt, theils zur Bedeckung benachbarter Theile herangezogen, wodurch enorme Missbildungen entstehen, die es leicht erklärlich machen, dass an Ichthyosis congenita leidende Föten theils vor der Geburt absterben, theils nur kurze Zeit am Leben bleiben. — Immerhin sind auch wenige Fälle bekannt, in denen an geringeren Graden der Ichthyosis foetalis leidende Kinder lebend geboren und auch durch einige Zeit am Leben erhalten werden (Lang, Caspary).

5. (Fig. 51.) Die Ichthyosis sebacea gehört streng genommen nicht hierher, sondern unter die Anomalien der Secretion. Es handelt sich dabei um eine abnorm reichlich entwickelte Vernix coseosa der Neugeborenen welche beim ersten Bade nicht entfernt werden konnte, zu einer festen Kruste erstarrt und so zu einem Krankheitsbilde Veranlassung giebt, das in mancher Hinsicht an die oben gegebene Schilderung der wahren Ichthyosis congenita erinnert. Der vertrocknete Sebumpanzer reisst nämlich auch an manchen Stellen ein, es bilden sich Schuppen und Schilder mit dazwischen liegenden Furchen und Rhagaden, aber hier handelt es sich um eine durchaus gutartige, durch Oeleinreibungen und Seifenbäder leicht zu beseitigende Anomalie und um sonst wohlgebildete, normal entwickelte Kinder.

Im Anschlusse an die Ichthyosis erwähnen wir das seltene, stets hereditäre, häufig bei Kindern einer Familie vorkommende und durch Generationen zu verfolgende Keratoma palmare et plantare hereditarium, eine seltene, auf Hand- und Fussflächen lokalisirte Form der Ichthyosis.

Fig. 51.

Fig. 52.

Andere Verhornungsanomalien.

(Fig. 52.)

Papilläre Wucherungen mit vermehrter Bildung von Hornsubstanz finden sich als Begleiterscheinung der Elephantiasis Arabum und werden diese noch erwähnt.

In seltenen Fällen kommt es zu enormen Anhäufungen von Hornsubstanz auf der Basis papillärer Excrescenzen bei der Bildung sogenannter Hauthörner (cornu cutaneum). Diese Neubildungen wurden an verschiedenen Stellen des Körpers beobachtet, und zwar in mannigfacher Form und Grösse; die derben, schmutzigbraunen Horngebilde sitzen meist mit breiter Basis auf der Hautfläche, oder von einer Grube umgeben in die Haut eingebettet, und sind theils gerade, theils bogenförmig, theils vielfach gewunden gefunden worden. Wahrscheinlich entstehen sie auf einfachen Papillomen oder Warzen. Ihre Beseitigung ist einmal aus kosmetischen Gründen wünschenswerth, dann aber auch wegen der Gefahr einer späteren Umwandlung des Mutterbodens in Epithelialkrebs wünschenswerth. Sie ist leicht zu bethätigen durch Exstirpation mit dem Messer und nachfolgender Aetzung der gesetzten Wunde.

Die oft in grossen Mengen an den unbedeckten Körpertheilen und insbesondere an den Händen gesehenen Warzenbildungen (Verrucae) sind eine so banale Erscheinung, dass wir auf deren Schilderung hier verzichten können. Es handelt sich aller Wahrscheinlichkeit nach um infectiöse Papillargeschwulste mit secundärer Hyperkeratose. Grössentheils gelangen sie spontan nach kürzerer oder längerer Zeit zum Abfall. Besonders empfehlenswerth erscheint uns die Aetzung mit Acid. trichloraceticum oder Zerstörung mit dem Pacquelin.

Auch eine weitere durch Druck und Gegendruck erzeugte Hyperkeratose, der Clavus oder das Hühnerauge, ist eine leider so häufige und allgemein bekannte Anomalie, dass wir derselben hier nur der Vollständigkeit halber Erwähnung thun. Ihre Entfernung geschieht theils auf operativem Wege, theils durch Aetzmittel. Unter letzterem steht die Salicylsäure obenan.

Endlich sind zu erwähnen der Callus, die durch mechanischen Druck erzeugte Schwielenbildung, gleichfalls ein Gegenstand täglicher Beobachtung, und die seltener spontan auftretende Tylosis oder das Tyloma. Bei der Tylosis finden sich besonders an Flachhand und Fusssohle, oft nur einseitig, derbe, unregelmässig höckerige, auch rissige Auflagerungen dunkel- und braungelb gefärbter Hornmassen, welche sich von Zeit zu Zeit in zusammenhängenden Lamellen ablösen und wieder erneuern, um schliesslich nach mehrjährigem Bestande dauernd zu schwinden. Wir fanden die Tylosis am häufigsten an den Randparthien des Daumenballens gegen den Handrücken zu und an der Ulnarseite der Vola manus in ziemlich scharfer Begrenzung mit Verschontbleiben der centralen Parthien. Die Aetiologie ist keineswegs klar. In manchen Fällen kommt die tylotische Verdickung auf der Basis chronischer eczematöser Prozesse zur Entwicklung, in anderen Fällen kann man vielleicht an eine parasyphilitische Affection denken, insoferne die Lues eine gewisse Prädisposition zu umschriebenen Schwielenbildungen von rundlicher und bogenförmiger Configuration schaffen kann. Wir haben manche in dieser Richtung suspecte Tylosen, bei denen aber bei dem Mangel jeder Infiltration der Cutis durchaus nicht an eine Verwechslung mit der sogen. Psoriasis luetica zu denken war, auf eine energische antiluetische Behandlung schwinden sehen; Recidive gehören bei dieser Form allerdings zur Regel. Zur Beseitigung der störenden Callusmassen und der Spontantylosen erscheint die Anwendung der Salicylsäurepräparate von Nutzen zu sein.

Zur Abbildung gelangt ein Fall von spontaner Tylosis.

Verruca senilis.

(Fig. 53.)

Mit dem Namen Verruca senilis oder Greisenwarze bezeichnet man unregelmässig höckerige, grössere und kleinere braungelb bis schwarzbraun gefärbte Protuberanzen, welche meist in grosser Anzahl an Rumpf und Extremitäten, besonders häufig am Rücken alter Leute

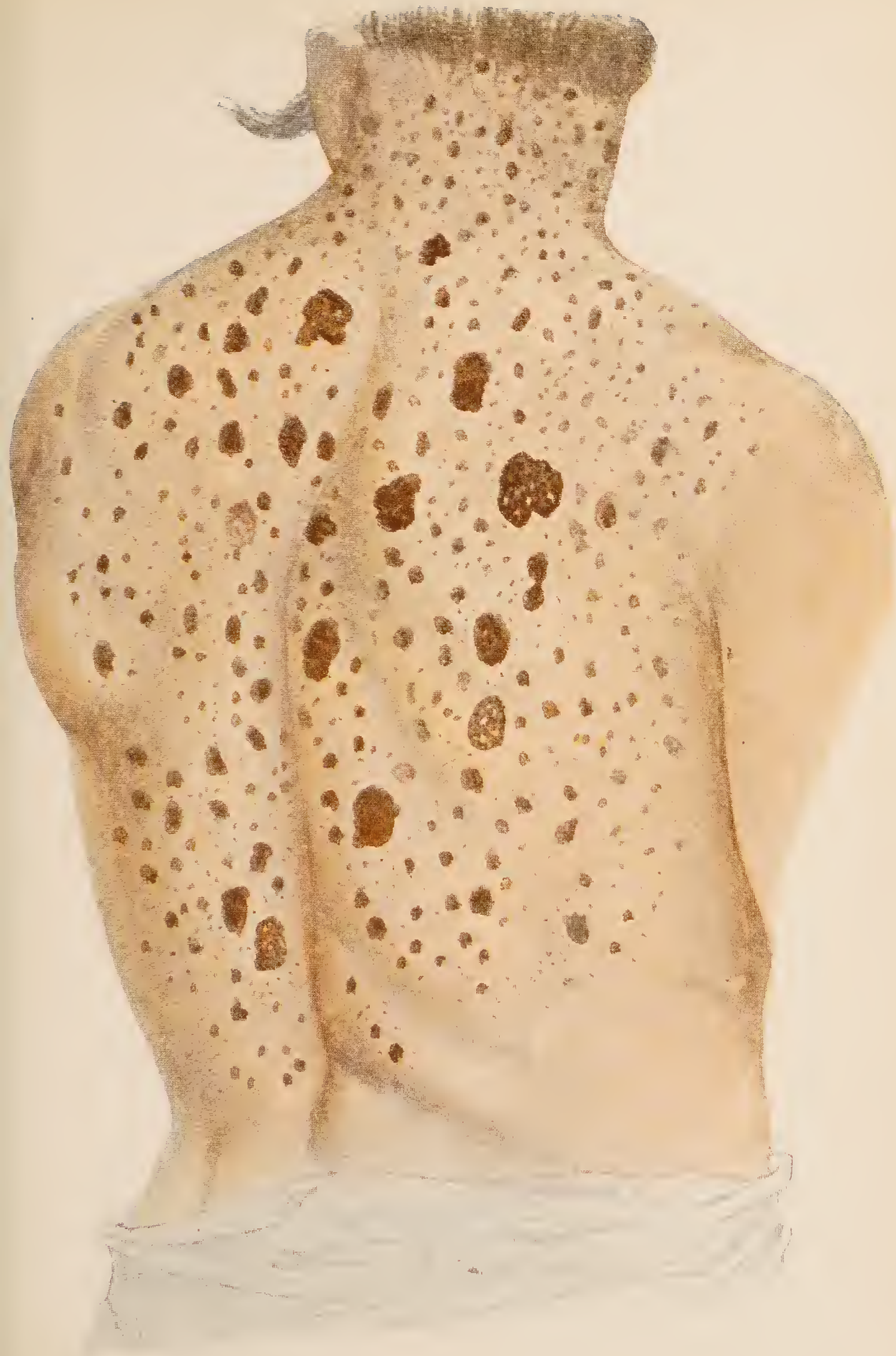

Fig. 53

Fig. 54

gefunden werden; die weichen flachen, oft durch Confluenz zu grösseren Plâques verschmelzenden Geschwülstchen verdanken ihre Entstehung einer Proliferation der epithelialen Gewebe mit mässiger Hypertrophie des Papillarkörpers. Abgesehen von der durch die kosmetische Entstellung bedingten Unannehmlichkeit für die Patienten sind sie beachtenswerth, da eine gewisse Gefahr späterer Umwandlung derselben in maligne Epitheliome gegeben ist. Empfehlenswerth ist die Abkratzung mit dem scharfen Löffel und Aetzung mit Liquor ferri sesquichlor.

Dargestellt ist ein Fall von reichlicher Entwicklung seniler Warzen.

Papillomata accuminata.

(Fig. 54.)

Diese auch unter dem Namen des spitzen Condyloms bekannte bindegewebige Neubildung entsteht durch Auswachsen der Papillen nach Länge und Breite in Form dendritischer Verzweigungen, wodurch auf dünnem Stiele aufsitzende blumenkohlähnliche, sehr gefässreiche Wucherungen mit drüsig unebener, meist secernirender Oberfläche gebildet werden. Ihre Grösse variert in weiten Grenzen, ebenso ihre Gestalt. Im Allgemeinen besteht die Neigung zur Bildung rundlicher, halbkugeliger Tumoren; wo aber, wie im Präputialsack oder der Analfurche, das Wachsthum durch Seitendruck gehemmt wird, kommt es zur Bildung von hahnenkammähnlichen Wucherungen. Die Papillome finden sich vorzugsweise an den Uebergangsstellen zwischen Schleimhaut und äusserer Haut, und zwar am häufigsten in der Anal- und Genitalregion, doch hat man auch auf der Schleimhaut des Mundes, sowie auf der äusseren Decke typische Papillome sich entwickeln sehen. Die Ursache liegt in einer chronischen Reizung der Haut und Schleimhaut durch in Zersetzung begriffene pathologische und physiologische Secrete; wenn auch in dieser Hinsicht dem Trippersecret in vielen Fällen ätiologische Bedeutung für die Entstehung der spitzen Papillome zugeschrieben werden kann, so ist doch diese Ursache keine ausschliessliche, und kann das Vorhandensein von spitzen Warzen keineswegs als Beweis für vorangegangene Gonorrhoe herangezogen werden. Wir glauben

daher auch nicht das Papillom den venerischen Affectionen zurechnen zu sollen, wenn auch zuzugeben sein wird, dass für eine grosse Anzahl von Fällen ein Zusammenhang mit venerischen Erkrankungen sich erweisen lässt. Beachtenswerth ist das rasche Wachsthum dieser Geschwülste und die Neigung zu Recidiven nach Entfernung derselben. Eine ausgiebige Aetzung des Mutterbodens erscheint daher stets indicirt. Differentialdiagnostische Schwierigkeiten bestehen kaum.

Fibromata molluscа.

(Fig. 55.)

Bei dieser Erkrankung des Hautorgans handelt es sich um fast immer multiple, von normaler Haut bedeckte, gestielt oder breit aufsitzende Bindegewebstumoren von weicher oder auch bei älteren Geschwülsten derb elastischer Beschaffenheit, welche auf hereditärer Anlage beruhend, doch erst im Laufe der Jahre sich mehr und mehr entwickeln, so dass in reiferen Jahren der Körper mit solchen Tumoren förmlich wie übersäet erscheint. An einer oder der anderen Stelle finden sich wohl beutel- oder kolbenförmige Ausstülpungen der Haut mit enormen, bisweilen gelappten Tumoren ausgefüllt. Dann sieht man wohl auch, wie bei anderen Geschwülsten, die den Tumor bedeckende Haut von zahlreichen Gefässectasien durchzogen, während die kleineren Geschwülstchen von durchaus normaler Haut bedeckt erscheinen. Diese Geschwülste sind in mancher Beziehung beachtenswerth. Einmal belästigen sie durch kosmetische Entstellung, dann aber kommt es auch gelegentlich zu functionellen Störungen und bei grösseren Tumoren schliesslich durch allzugrosse Spannung der umgebenden Haut zu Entzündung und Gangrän. Von Hebra ist ferner darauf hingewiesen worden, dass alle mit Fibroma molluscum behafteten Individuen eine mangelhafte physische und geistige Entwicklung aufweisen. Schwierigkeiten der Diagnose bestehen bei dem so überaus charakteristischen Krankheitsbilde niemals (vgl. die Abbildung). Die Behandlung ist eine ausschliesslich chirurgische.

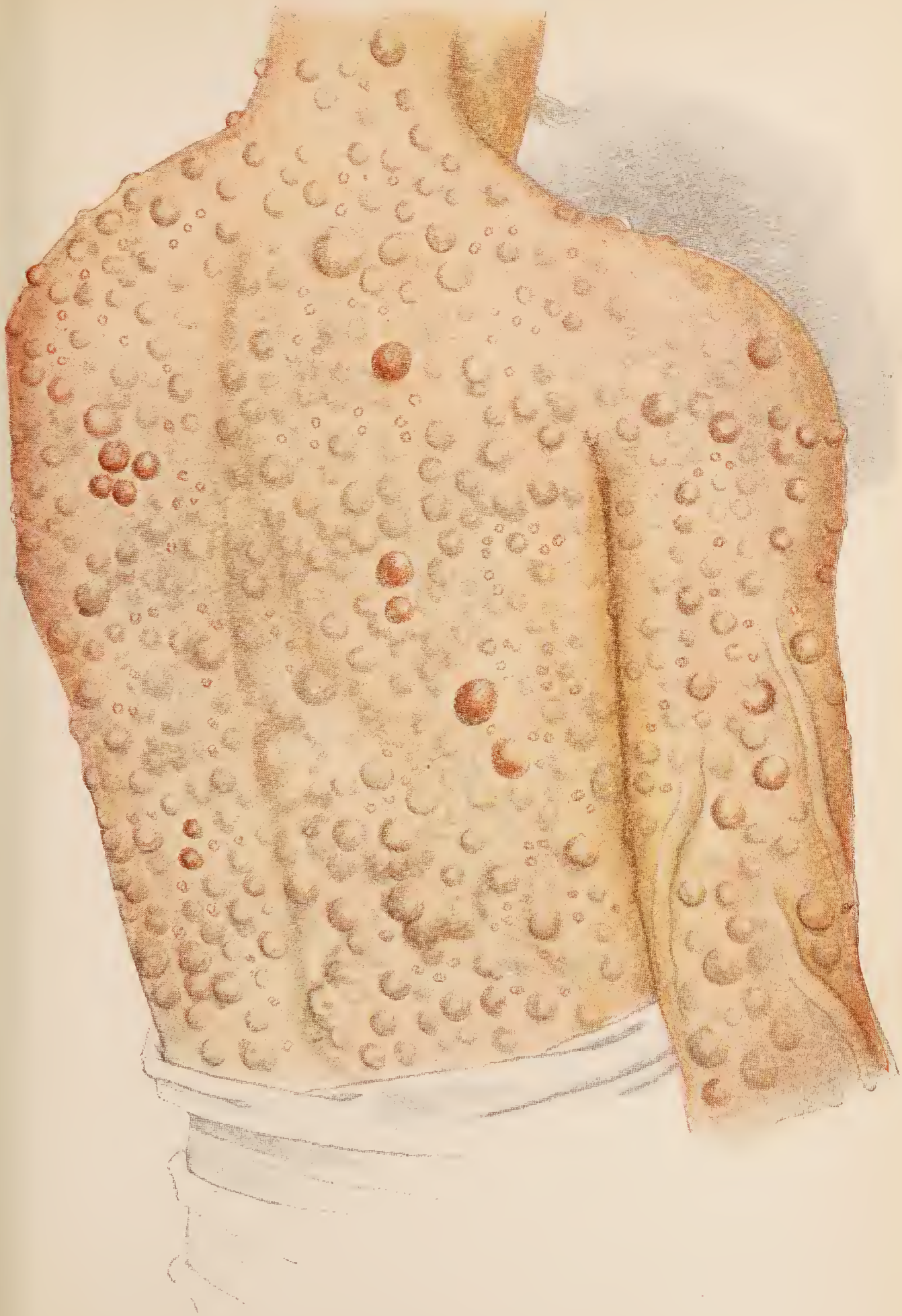

Fig. 55.

Fig. 56.

Vitiligo Leukopathia acquisita. Leukopathia congenita.

(Fig. 56.)

Von den Pigmentanomalien erwähnen wir in erster Linie die Vitiligo, den erworbenen umschriebenen Pigmentmangel. Derselbe kommt theils idiopathisch, theils symptomatisch vor. Bei der idiopathischen Leukopathia acquisita kommt es an umschriebenen Stellen, oft bilateral symmetrisch, bei sonst durchaus intakter Hautfunktion zur Entstehung von runden weissen Flecken, welche von einer Grenzzone starker pigmentirter Haut umgeben erscheinen; diese Flecke dehnen sich allmählich nach der Peripherie aus, confluiren mit einander, und es kommt schliesslich zu ausgedehnten, von nach aussen convexen Bogenlinien begrenzten pigmentlosen weissen Flächen, während die angrenzenden Hautparthien vermehrte Pigmentation aufweisen. In seltenen Fällen kann auf diese Weise allmählich fast alles normale Hautpigment zu Verlust gerathen, während nur an wenigen Stellen sternförmige oder streifenförmig angeordnete Hyperchromasien restiren. (Vgl. die Abbildung.) Die Aetiologie ist dunkel. Nerveneinflüsse spielen dabei wahrscheinlich eine Rolle. — Die symptomatische Leukopathia in Folge von Narbenbildung, bei Sklerodermie, Lepra, Syphilis, scheint durch eine Verschleppung des Pigments durch Wanderzellen bedingt zu sein. — Ein ähnliches Bild wie die Leukopathia acquisita bietet die Leukopathia congenita, nur dass hier die weissen Flecke schon bei der Geburt vorhanden und mit dem Körperwachsthum sich ausdehnend der hyperchromatischen Zone entbehren und sich streng an die Ausbreitung bestimmter Hautnervenverzweigungen anschliessen. Bei beiden Formen der Leukopathie weisen auch meist die auf den weissen Flecken spriessenden Haare den gleichen Pigmentmangel auf. Der Vollständigkeit halber erwähnen wir hier auch noch des angeborenen universellen Pigmentmangels, Leukopathia universalis — Albinismus (Kakerlaken).

Naevus pigmentosus (et pilosus).

(Fig. 57.)

Man bezeichnet mit diesem Namen oder auch als sog. Naevi materni oder Muttermäler angeborene Pigmentationen, deren dunkle Färbung in verschiedenen Fällen verschiedene Nuancen von hellbraun bis dunkelschwarzbraun aufweisen kann. Ihre Oberfläche ist in manchen Fällen glatt, in anderen behaart; einmal besteht die Anomalie nur in vermehrter Pigmentation, ein andermal ist die Oberfläche warzig höckerig, und man spricht von Naevus verrucosus; in selteneren Fällen wieder ist die Hautoberfläche durch weiche und derbere Bindegewebsgeschwülste, meist in Form multipler dunkelbrauner und behaarter Tumoren, emporgehoben. — Naevus hypertrophicus, Naevus molluscifórmis. Gleichwie in der Form, so finden sich auch in der Ausdehnung die verschiedensten Varietäten. Wir geben hier die Abbildung eines schwimmhosenartig ausgebreiteten Naevus nach Hyde. In solchen Fällen ausgedehnter Naevi finden sich meist auch an den übrigen Parthien des Körpers zerstreut kleinere Pigmentmäler. Von einer definitiven Entfernung solch ausgedehnter Pigmentationen kann natürlich eine Rede nicht sein. Man wird sich eventuell begnügen müssen, functionell störende, oder kleinere kosmetisch belästigende Mäler und Tumoren operativ zu entfernen. Der von Manchen vermuthete Zusammenhang der Entstehung solcher congenitalen Missbildungen mit Nerveneinflüssen trophischer Art ist nicht erwiesen und auch nicht einmal wahrscheinlich. Die Bezeichnung Nervennaevus dürfte nach unserer Ansicht fallen zu lassen sein. Beachtenswerth erscheint mir das Ergebniss der mikroskopischen Untersuchung einiger Fälle von Naevus verrucosus, bei welcher sich das hyperplastische Gewebe im Wesentlichen als Adenomgewebe erwies.

Fig. 57.

Fig. 58.

Andere Pigmentanomalien.

Als Lentigines bezeichnet man linsengrosse, rundliche und scharf begrenzte, meist schon im kindlichen Alter bemerkbare dunkle Pigmentirungen der Haut, welche meist multipel an verschiedenen Stellen des Körpers zerstreut vorkommen und sich ohne Veränderungen durch das ganze Leben hindurch erhalten. Ihre Ursache ist unbekannt, eine congenitale Anlage und sonach eine nahe Beziehung zu den vorerwähnten Pigmentmälern wahrscheinlich.

Die Epheliden oder Sommersprossen, welche bekanntlich vorzüglich im Frühjahr mehr bei blonden und rothaarigen als bei brünetten Individuen vorzukommen pflegen und sich mit zunehmenden Jahren spontan verlieren, sind eine so banale Erscheinung, dass wir auf eine genauere Besprechung hier verzichten können.

Als Melanodermie bezeichnet man gewisse secundäre Pigmentationen nach chronischen Reizzuständen des Hautorgans, speziell im Gefolge heftig juckender Erkrankungen (Pediculi vestimentorum, Prurigo u. s. w.), während die dunkle Verfärbung der Haut und Schleimhäute beim Morbus Addisonii wahrscheinlich auf nervöse Einflüsse zurückgeführt werden kann.

Chloasmata.

(Fig. 58.)

Mit dem Namen Chloasma bezeichnen wir theils Pigmentirungen in mehr weniger grosser Flächenausdehnung, welche mit den soeben erwähnten Formen der Melanodermie oder des Melasma zusammenfallen, d. h. es handelt sich auch hier um umschriebene fleck- und streifenförmige dunkle und braune Flecke, welche als Residuen vorausgegangener chronischer Reizzustände des Hautorgans aufzufassen sind. Das ätiologische Reizmoment kann dabei verschiedener Art sein. Man spricht von einem Chloasma traumaticum (in Folge von äusseren mechanischen Momenten, Druck von Bruchbändern u. Ae., oder die Verfärbungen nach Hautleiden, die von heftigem Jucken und in Folge dessen von Kratzeffecten begleitet sind), oder von einem Chloasma caloricum (durch Einwirkung von Hitze und Kälte, die Sonnenstrahlen,

wobei speziell die ultravioletten Strahlen als Reizmoment gelten, die strahlende Hitze bei gewissen Beschäftigungen), oder von Chloasma toxicum (durch Einwirkung chemischer Reize, nach Baunscheidtismus, Sinapismen, scharfen Einreibungen verschiedener Art). Wahrscheinlich durch Nerveneinfluss hervorgerufen ist das Chloasma uterinum, welches bei unverheiratheten und sterilen Frauen, bei Anomalien der weiblichen Sexualsphäre, bei manchen Frauen während der Gravidität gesehen wird (vgl. die Abbildung); auf Anomalien der Blutbildung beruht wahrscheinlich das äusserlich dem vorigen sehr ähnliche Chloasma cachecticorum, bei scrophulo-tuberculösen und sonst an erschöpfenden Krankheiten leidenden Individuen, bei Krebskachexie, Marasmus in Folge von Malaria, bei schwerer inveterirter Syphilis und bei Syphilis der Neugeborenen.

Xeroderma pigmentosum.

(Fig. 59.)

Diese seltene Erkrankung, deren Aetiologie noch sehr dunkel ist (eine angeborene Anlage erscheint zweifellos), charakterisirt sich als eine mit sternförmig verästelten Pigmentationen (die an Sommersprossen erinnern) und Gefässneubildung einhergehende Hautatrophie, welche schon im jugendlichen Alter einsetzt, wiederholt bei Geschwistern beobachtet wurde, vorzugsweise an den von den Kleidern nicht bedeckten Körpertheilen (Hals, Gesicht, Hände) sich lokalisirt und allmälig zur Entwicklung von malignen Epitheliomen, welche multipel über die erkrankten Parthien zerstreut vorkommen, Veranlassung gibt. Durch Ausbreitung der Epitheliome und Metastasenbildung wird die Erkrankung in allen Fällen eine sehr üble Prognose gewinnen. Wir müssen es uns hier versagen, auf die theoretischen Erklärungsversuche dieses höchst merkwürdigen Symptomencomplexes weiter einzugehen, und erwähnen nur in Kürze, dass einmal für die Diagnose bei den so eminent charakteristischen Symptomen Schwierigkeiten wohl niemals bestehen, dass ferner von einer Therapie dieses Leidens bei dem jetzigen Stande unseres Wissens, von symptomatischem Vorgehen abgesehen, eine Rede nicht sein kann. (Abb. nach Vidal.)

Fig. 59.

Fig. 60.

Argyrie.

(Fig. 60.)

Als Argyrie bezeichnet man eine blaugraue, dunkle Verfärbung der Haut und der sichtbaren Schleimhäute, welche in Folge chronischen internen Gebrauches von Argentum nitricum zu Stande kommt, und zwar wird das aufgenommene Silber in feinster Vertheilung in den obersten Lagen der Cutis abgelagert. Diese Verfärbungen sind permanent, einer Behandlung in keiner Weise zugänglich. Auch in den inneren Organen fanden sich bei an Argyrie Leidenden solche Ablagerungen feinst vertheilten Silbers. Das Allgemeinbefinden wird dabei in keiner Weise beeinträchtigt.

Bei dieser Gelegenheit sei kurze Erwähnung gethan der lokalen Gewerbeargyrie durch Einlagerung metallischen Silbers in die Haut von Silberarbeitern (Blaschko, Lewin), wobei es durch Eindringen kleinster Silberpartikelchen in die Haut von aussen zu bläulichgrauen und dunklen Flecken und punktförmigen Verfärbungen auf der Haut der Hände, des Gesichtes, der bei der Arbeit entblössten Brust kommt. Auch diese Anomalie ist einer Behandlung nicht zugänglich.

Xanthelasma, Vitiligoidea.

(Fig. 61, 62, 63.)

Mit diesem Namen, wie auch unter der Bezeichnung Xanthom, begreift man eine in Form gelblich-weisser und braungelber Flecken, Streifen oder Knötchen, in selteneren Fällen als flache, plattenförmige Erhebungen vorkommende, theils in das normale Hautniveau eingebettete, theils dasselbe überragende Neubildung benigner Art, welche gelegentlich auch im subcutanen Gewebe sich entwickeln und auf die unter der Haut gelegenen Gebilde, Fascien, Sehnenscheiden und Sehnen übergreifen kann.

Das Xanthelasma planum (Fig. 61) findet sich meist an den Augenlidern, an Flachhand und Fusssohle, häufig symmetrisch, meist in Form zahlreicher isolirter Flecke von rundlicher Contour oder in Streifenform, höchst selten in sehr ausgedehnter Weise über den ganzen Körper zerstreut, häufiger bei Erwachsenen und in reiferen Jahren als bei Kindern. Die Entwicklung ist, wie auch bei der folgenden Form, eine langsame, schleichende; die subjectiven Störungen beziehen sich einzig und allein auf die kosmetische Entstellung, das Allgemeinbefinden leidet bei den flachen Xanthelasmen in keiner Weise.

Fig. 61.

Fig 62.

Das Xanthelasma tuberosum (Fig. 62) findet sich häufiger am Stamm und an den Streckseiten der Extremitäten. In einem Falle sahen wir mit Touton eine colossale Menge halbkugeliger, erbsengrosser Tumoren über den ganzen Körper zerstreut und auch auf den Schleimhäuten des Mundes und der Vagina bei einer erwachsenen älteren Frauensperson, gleichfalls ohne weitere subjective Störungen, auftreten. Die Ursache ist gänzlich unbekannt; beachtenswerth, aber keineswegs constant ist das Auftreten der Xanthelasmen bei Diabetikern. Ein vielfach vermutheter Zusammenhang mit Lebererkrankungen erscheint ausgeschlossen. Anatomisch ist das Xanthom nach Touton, Chambard und de Vincentiis ein Endothelioma lipomatodes, d. h. die gewucherten Endothelzellen erweisen sich als von Fettmassen erfüllt und ist der Vorgang wohl als ein degenerativer aufzufassen. Auch Mischgeschwülste, Xanthofibrome und Xanthosarcome kommen vor.

Spontaninvolution ist selten. Zur Behandlung empfehlen sich die Zerstörung einzelner kleinerer Xanthome durch Aetzmittel oder die Excision. Bei ausgedehnter Xanthomatose kann natürlich nur von einer Beseitigung der Neubildung an Stellen, wo die kosmetische Entstellung besonders auffällig ist, die Rede sein.

Zur Darstellung gelangten:

1. *Xanthelasma planum der Augenlider.* (Fig. 61.)
2. *Xanthelasma tuberosum plantae pedis.* (Fig. 62.)
3. *Xanthelasma plano-tuberosum der Streckseiten.* (Fig. 63.)

(Die beiden letzteren Bilder nach Tafeln im Journal of cutan. et genito-urin. diseases.)

Fig. 63.

Fig. 64

Keloid.

(Fig. 64.)

Man unterscheidet zwei Formen von Keloid: das Narbenkeloid, oder die hypertrophische Narbe und das sogenannte Spontankeloid. Manche Autoren sind indess der Ansicht, dass kein durchgreifender Unterschied zwischen dem falschen (Narben-) und dem wahren (Spontan-) Keloid bestehe und Verfasser konnte an mehreren zur Untersuchung gelangten Fällen, die sich klinisch als Spontankeloide bezeichnen liessen, in den centralen Partien der fibrösen Tumoren Mangel des Papillarkörpers constatiren, so dass man, zumal da die sogenannten Spontankeloide vornehmlich an solchen Stellen vorkommen, wo häufig in Folge von vulgärer Akne minimale Narbenbildungen gesetzt werden (Sternalgegend, Rücken), wohl zu der Annahme berechtigt ist, dass auch hier der Ausgangspunkt des Keloids eine solche kleinste Narbe sein kann. Das Keloid ist eine Neubildung von Bindegewebe, ein fibröser Tumor von grösserer oder geringerer Ausdehnung, über das normale Hautniveau hervorragend, von normaler, häufig von Teleangiectasien durchzogener Haut bedeckt, nach der Peripherie oft mit zackenförmigen, an eine Krebsscheere erinnernden Ausläufern in's gesunde Gewebe übergreifend. Die wulstförmigen Erhebungen sind oft ganz unempfindlich, in anderen Fällen spontan oder auf Druck höchst schmerzhaft. Die Zahl der Keloide im Einzelfalle variirt in weiten Grenzen; ich kenne Fälle, in denen das Keloid nur in der Einzahl vorhanden, andere, wo sie massenhaft, zuweilen in symmetrischer Vertheilung vorhanden sind. Die Prognose ist in mehrfacher Hinsicht ungünstig; einmal wegen der nach operativer Entfernung so häufigen Recidive, dann wegen der immer möglichen späteren Umwandlung der Bindegewebstumoren in maligne Geschwülste (Sarcome). Zur Behandlung am meisten zu empfehlen erscheinen die linearen Skarificationen nach Vidal und Empl. Hydrarg.

Rhinosklerom.

(Fig. 65.)

Das Rhinosklerom ist eine bei uns zu Lande sehr seltene Neubildung, welche man auf Grund der histologischen Untersuchungen den Granulationsgeschwülsten, und zwar den infectiösen Granulationsgeschwülsten zurechnen muss. Der Ausgangspunkt der Erkrankung ist der Naseneingang, wo es zuerst zur Entwicklung harter Knoten und ebensolcher flächenhaften Infiltrate kommt, während die Schleimhautbekleidung zunächst völlig intakt ist. Der Krankheitsprocess breitet sich allmälig mehr und mehr im Nasenrachenraum und der Nasenhöhle aus, greift auch über auf die äussere Bekleidung der Nase und der Oberlippe, seltener nach rückwärts auf Kehlkopf und Trachea. Schliesslich werden die äusseren Nasenöffnungen durch derbe, durch ihre Härte an Knorpelmasse erinnernde, breit aufsitzende Tumoren, über denen die im übrigen normale, höchstens oberflächlich erodirte, oder mit klaffenden Follikelöffnungen besetzte Haut stark gespannt hinwegzieht, ganz oder theilweise verlegt, so dass das Athmen durch die Nase unmöglich wird; analoge Veränderungen, Stenosirungen finden sich im Isthmus faucium, Pharynx und Larynx; ein ulceröser Zerfall der Tumoren wird nicht beobachtet; die knorpelharten Neubildungen erweisen sich bei Druck als schmerzhaft. Der Verlauf des ausschliesslich bei Erwachsenen beobachteten Leidens ist ein durchaus chronischer. Sehr beachtenswerth in ätiologischer Beziehung sind die in neuerer Zeit constant beobachteten Befunde von Kapselbacillen im Rhinoskleromgewebe (Cornil und Alvarez, Frisch). Von einer Dauerheilung ist nichts bekannt. Besserungen erzielt man durch Exstirpation der Tumoren, sowie durch Einwirkung ätzender und antimykotischer Präparate (Sublimatsalbe, Doutrelepont).

(Mit Benützung der Tafel des Hebra'schen Atlas.)

Fig. 65

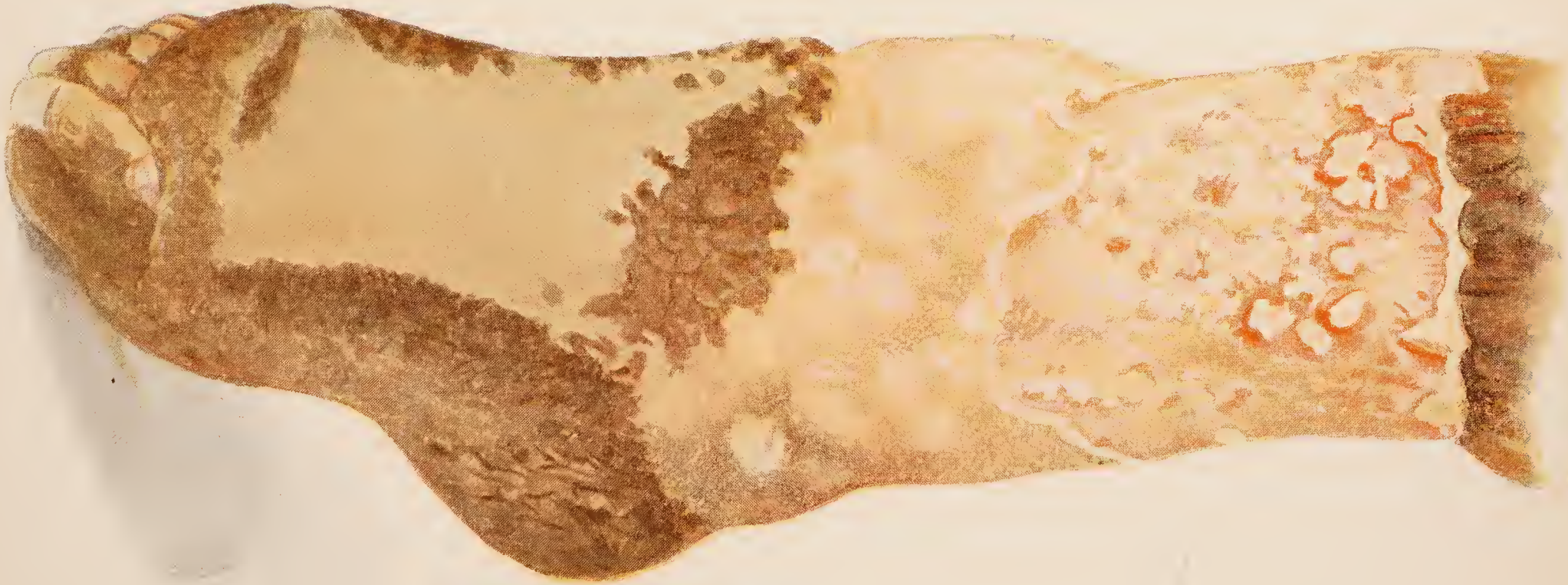

Fig. 66

Elephantiasis Arabum.

(Fig. 66.)

Unter diesem Namen begreift man eine chronische Erkrankung der Haut und des subcutanen Bindegewebes, wobei es vorzugsweise an solchen Theilen, welche durch ihre abhängige oder periphere Lage von Hause aus ungünstige Circulationsverhältnisse bieten, in Folge recidivirender acuter oder auch chronischer Entzündungsvorgänge zu einer Lymphstauung kommt, als deren weitere Folge die Anbildung anfangs weicher, späterhin derbe fibröser Massen neugebildeten Bindegewebes zu betrachten ist. Auch der Papillarkörper nimmt an den hyperplastischen Vorgängen theil, und man findet dann besonders an gewissen Prädilectionsstellen diffuse papilläre Wucherungen von hornartig verdickter Epidermis bekleidet, ein an Ichthyosis hystrix erinnerndes Bild. Die letzterwähnten Erscheinungen finden sich besonders oft bei der so häufigen Lokalisation der Elephantiasis am Unterschenkel; die oft walzenförmig verdickte untere Extremität erscheint dabei durch eine tiefe, schmieriges, übelriechendes Secret absondernde Furche von den gleichfalls elephantiastisch verdickten Geweben des Fussrückens wie abgetrennt. Als weitere Prädilectionslokalisation erwähnen wir das Skrotum und die Labia majora, wo man zuweilen durch angestaute Lymphe hervorgerufene blasenförmige Abhebungen der Epidermis beobachtet, durch deren Platzen oder spontane Eröffnung zu wahren Lymphorrhagien Veranlassung gegeben wird. Seltener ist Elephantiasis der oberen Extremitäten; die als Theil- und Folgeerscheinung der Akne rosacea vorkommenden elephantiastischen Verdickungen der Nase fanden an anderer Stelle unter dem Namen Rhinophyma eine gesonderte Besprechung. Als häufigste Ursache der Elephantiasis in unseren Gegenden sind zu erwähnen chronische Ulcerationsvorgänge verschiedener Pathogenese, insbesondere das Ulcus cruris varicosum, in Combination mit von solchen Geschwüren ausgehenden, häufig recidivirenden Erysipelen; wahrscheinlich spielt dabei eine Verstopfung zahlreicher Lymphbahnen mit massenhaften Colonien von Streptococcus Fehleisen eine nicht unbedeutende Rolle.

Bei den endemischen Formen von Elephantiasis in den Tropengegenden scheint die Lymphstase durch die Anwesenheit von Filarien in den Lymphwegen bedingt. Auch die zuweilen aus anderen Gründen nothwendige operative Entfernung zahlreicher Lymphdrüsen und chronische Entzündungsvorgänge in denselben sind gelegentlich von ätiologischer Bedeutung. Die Differentialdiagnose bietet bei den so charakteristischen Merkmalen der Erkrankung, welche oft genug trotz der enormen Hyperplasie der Gewebe relativ wenig subjective Störungen macht, keine Schwierigkeiten. Therapeutisch empfehlen sich, von der Behandlung des Grundleidens abgesehen, hohe Lage, Ruhe, Compressionsverbände, eventuell operative Eingriffe.

Zur Darstellung gelangt ein Fall von Elephantiasis nostras in Folge eines durch Quetschwunde entstandenen Ulcus cruris (nach Dr. F. v. Heuss). (Zahlreiche diffuse dunkelgefärbte, mit dickem Hornlager bedeckte papilläre Excrescenzen am Fussrücken und oberhalb des Unterschenkelgeschwürs.)

Mykosis fungoides.

(Fig. 67 und 68.)

Als Mykosis fungoides oder Granuloma fungoides bezeichnen wir eine chronische entzündliche Erkrankung des Hautorgans, deren klinisches Bild trotz einer grossen Variabilität des zeitlichen Verlaufes in den bekannten Einzelfällen als ein ziemlich wohl charakterisirtes gelten kann, über deren Natur aber bis heute trotz sorgfältiger klinischer und histologischer Untersuchungen ein abschliessendes Urtheil nicht gewonnen werden konnte. Hinsichtlich des Verlaufs lassen sich drei Stadien unterscheiden, die indess keineswegs in allen Fällen mit gleicher Prägnanz ausgesprochen sind und gelegentlich auch gleichzeitig an einem Individuum gefunden werden können:

1. Das Stadium erythematosum et eczematoides. Im Anfange finden sich oft nur flüchtige Erytheme, urticariaähnliche Eruptionen, oder umschriebene trockene Eczeme; diese kommen und schwinden, werden

Fig. 67

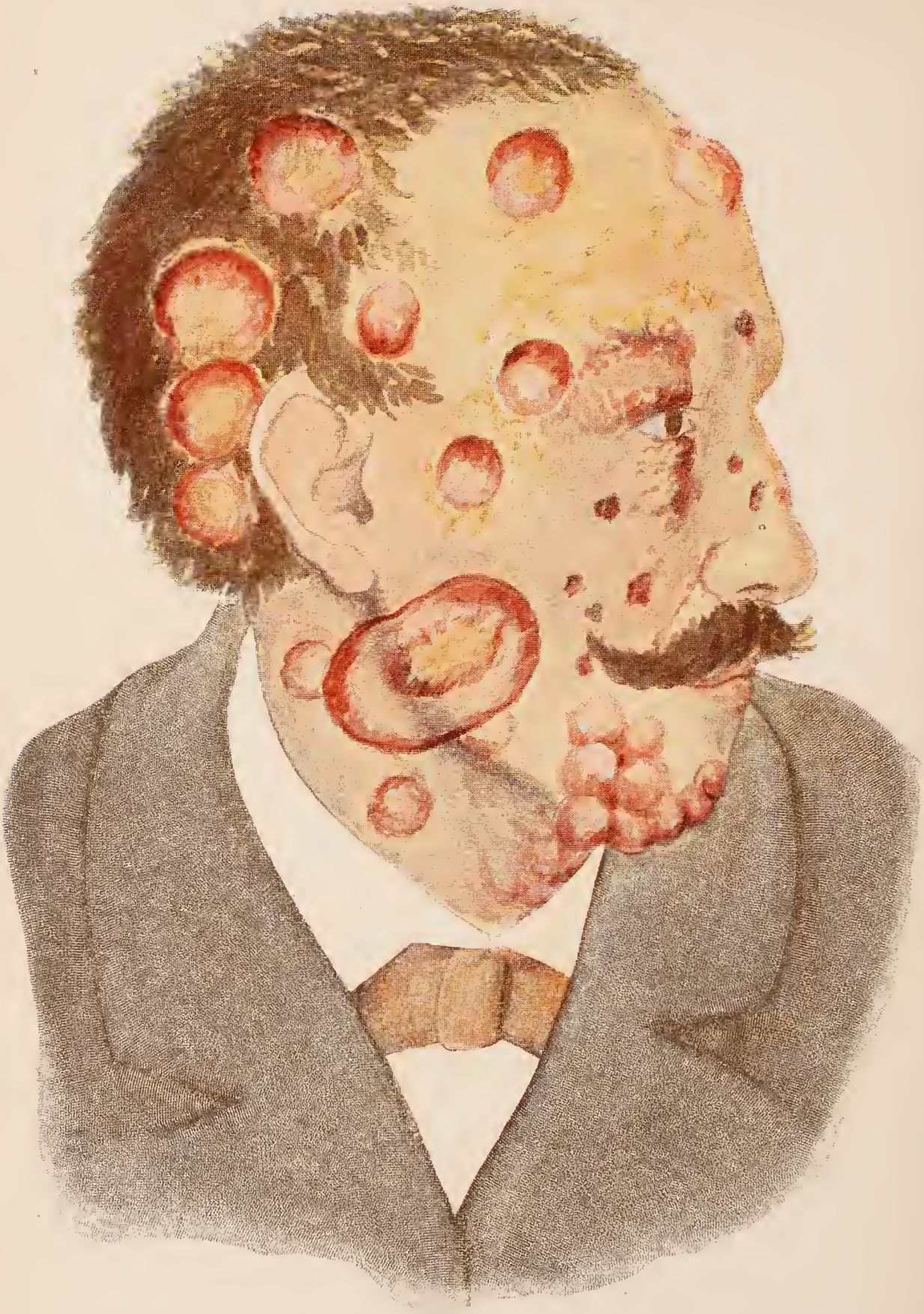

Fig. 68

aber allmälig mehr stationär, und es restiren schuppende und juckende, über das normale Hautniveau leicht erhabene eczemähnliche flächenhafte Entzündungsherde.

2. Das Stadium der Infiltration. Der entzündliche Process breitet sich nach Tiefe und Fläche aus und es bilden sich, sei es in den centralen oder peripheren Theilen der primären Herde, sei es auf vorher durchaus normaler Haut, tiefgreifende ödemartige Infiltrationen in grösserer Anzahl. Diese sind von rot-livider Farbe und zeigen sich auf ihrer Oberfläche unregelmässig höckerig, rauh, an Lichen erinnernd. Auch solche derbere Infiltrate können sich, meist zuerst im Centrum, spontan resorbiren, während an anderen Stellen neue in Erscheinung treten. Juckreiz besteht auch in diesem Stadium; die Infiltrationsherde schuppen zum Theil, zum Theil findet sich wohl auch Nässen.

3. Das Stadium der Tumorenbildung. Ziemlich rasch entwickeln sich dann aus den gesetzten Infiltraten und auch auf bisher durchaus verschont gebliebener Haut die charakteristischen Tumoren der Mykosis fungoides. Man findet dieselben meist sehr zahlreich als zum Theil grosse, halbkugelige, ovale und durch Confluenz mehrerer auch unregelmässig geformte Geschwülste, deren Oberfläche häufig die Basis überragt, weiterhin ulcerirt und zerfällt. So lange die Tumoren nicht ulcerirt sind, ist indess auch in solchen weit vorgeschrittenen Fällen noch eine Restitutio ad integrum möglich. Während im Beginne der Erkrankung, speziell während des oft sich durch Jahre hinziehenden Stadiums der Erythrodermie, welches man vielleicht als prodromales Stadium bezeichnen könnte, das Allgemeinbefinden der Patienten, von dem lästigen Juckreiz abgesehen, ein geradezu vorzügliches sein kann, pflegen die Kranken, wenn einmal Tumoren aufgetreten sind, allmälig abzumagern und sie gehen kachektisch oder durch Complicationen zu Grunde. Die Diagnose wird wohl meist erst im 3. Stadium prima vista gestellt werden können; die Prognose ist eine sehr schlechte; bis jetzt sind mit Ausnahme weniger Fälle sämmtliche zu Grunde gegangen. Zu versuchen wären jedenfalls subcutane Arseninjectionen. Die histologische Untersuchung erweist die Tumoren als

zu den Granulationsgeschwülsten gehörig. Eine infectiöse Ursache ist wahrscheinlich, aber nicht erwiesen. — Von der Mykosis fungoides sind jedenfalls abzutrennen die bei Leukämie und Pseudoleukämie gleichwie in inneren Organen, so auch auf der Haut vorkommenden Tumoren leukämischer Art, wie auch die seltenen Fälle multipler oder universeller Hautsarkomatose.

Impetigo contagiosa.

(Fig. 69.)

Dies ist eine besonders häufig bei Kindern, seltener bei Erwachsenen, häufig an Gesicht und Händen, seltener am ganzen Körper verbreitete, oberflächliche Entzündung der Haut, welche sich durch Autoinfection über ausgedehnte Hautparthien eines Individuums, durch Contagion von Person zu Person verbreiten kann. Die Primäreffloreszenz ist eine eitergefüllte Pustel, welche, von einem roten Hofe umgeben, rasch nach der Peripherie sich ausbreitet, nach kurzem Bestande central einsinkt, welk und schlaff wird und zu einer gelben oder dunkelbraunen, oft auch von Pustelresten umsäumten Kruste eintrocknet. Durch Confluenz mehrerer Pusteln kommt es gelegentlich zu grösseren, nach aussen von convexen Bogenlinien theilweise umsäumten Impetigoborken. Die rasch verlaufende pustulöse Dermatitis ist wahrscheinlich durch einen pyogenen Streptococcus verursacht. Nach längerem Bestande kann das Krankheitsbild sehr dem eines vulgären impetiginösen Eczems gleichen. Differentialdiagnostisch ist der acute Verlauf, das Vorkommen grösserer Pusteln oder Pustelreste, die scharfen, nach aussen convexen Begrenzungslinien und die meist nachweisbare Entstehung durch Contagion zu berücksichtigen. Der Verlauf ist nahezu stets ein gutartiger, zuweilen durch schmerzhafte und selbst vereiternde Drüsenschwellungen complicirt. Zur Behandlung dienen antiseptische Umschläge nach Entfernung der Krusten und indifferente Salben. Gewöhnlich verbleiben an den befallenen Stellen durch längere Zeit gerötete, späterhin oft lange persistirende pigmentirte Flecke.

Fig. 69.

Fig. 70.

Impetigo herpetiformis.

(Fig. 70.)

Diese ausserordentlich seltene und bisher mit wenigen Ausnahmen nur bei schwangeren Frauen beobachtete höchst deletäre Erkrankung, deren klinischer Verlauf die Annahme einer schweren Infection nahelegt, charakterisirt sich, soweit die Haut in Frage kommt, durch dichtgedrängte, in kreisrunden oder ovalen Haufen auf entzündlich geschwellter roter Basis angeordnete Pustelefflorescenzen, deren schon von Anfang an trüber Inhalt sich sehr rasch in einen dicken grüngelben Eiter verwandelt. Weiterhin verkrustet der Inhalt der Pusteln zu einer schmutzigbraunen Borke, welche sich successive nach der Peripherie hin durch immer neue, kreisförmig um die erste Borke aufschiessende und vertrocknende Pustelkreise vergrössert. Die ersten und grössten derartigen, von einem Pustelkranze umgebenen Borken, welche durch allmälige Confluenz mancher Erkrankungsherde auch unregelmässige Figuren bilden können, finden sich in der Schenkelbeuge, der Nabelgegend, an den Brüsten und in der Axillargegend. Allmälig befällt die Erkrankung den ganzen Körper; dort, wo die Krusten sich abgelöst haben, ist entweder Ueberhäutung eingetreten und die Haut erscheint rotglänzend und infiltrirt, oder es finden sich nässende Stellen oder auch papilläre Excrescenzen. Auch die sichtbaren Schleimhäute und, wie in einem Falle (Kaposi) durch die Obduction nachgewiesen wurde, die Schleimhaut des Digestionstractus weist analoge Veränderungen, erosive Plâques und Ulcerationen auf. Von Allgemeinerscheinungen sind zu erwähnen hohes remittirendes Fieber, Schüttelfröste, welche neue Eruption von Pusteln zu begleiten pflegen, hochgradige Prostration, Delirien und Brechneigung. Während im Allgemeinen die Prognose schon bei einer einmaligen Attaque eine sehr ungünstige genannt werden muss, ist anderseits interessant, dass die Erkrankung in seltenen Fällen zunächst zur Abheilung gelangte, aber bei einem späteren gleichfalls inter Gravididatem einsetzenden Recidiv den Exitus herbeiführte. Die Therapie ist eine wesentlich symptomatische. (Abbild. nach Kaposi, Vierteljahrsschrift f. Derm.)

Dermatitis herpetiformis.

(Fig. 71.)

Unter diesem Namen beschreibt L. A. Duhring eine nach seiner Meinung als einheitliches Krankheitsbild aufzufassende chronische Dermatose, als deren wesentliche Charakteristica eine durch häufige Recidive eminent chronische Verlaufsweise, heftiger Juckreiz, Polymorphie der dabei beobachteten Hauteruptionen (Erytheme, Quaddeln, in Kreisen gestellte herpesähnliche Bläschen und Pusteln, isolirte Bläschen und grössere Blasenbildungen, Pigmentresiduen) zu erwähnen sind. Ausserdem sind meist, besonders im Stadium frischer Eruptionen, die den Blasen- und Pusteleruptionen benachbarten Lymphdrüsen geschwellt, das Allgemeinbefinden bleibt während der ganzen Dauer des Leidens ein gutes und soll die Erkrankung an sich eine durchaus gute Prognose gestatten. Immerhin kommt es zuweilen durch den während frischer Proruptionen gesteigerten Juckreiz, durch Mangel an Schlaf und Verminderung der Nahrungsaufnahme zu oft recht erheblichen Gewichtsverlusten, aber nie zu einer eigentlichen Kachexie. In der That habe ich selbst in wenigen Fällen Krankheitsbilder gesehen, die dem von Duhring geschilderten Leiden entsprechen und die man ihrem klinischen Verhalten nach weder als Erythema multiforme, noch als Pemphigus pruriginosus, noch auch als Impetigo herpetiformis bezeichnen konnte und die ich geneigt gewesen wäre, ohne Duhrings Vorgang als Hydroa bulleux (Bazin) aufzufassen. Andererseits muss doch gesagt werden, dass Duhring gewiss manche der obenerwähnten Dermatosen für seine Dermatitis herpetiformis zu Unrecht in Anspruch genommen hat und dass erst weitere Untersuchungen die definitive Berechtigung zur Aufstellung eines neuen Krankheitstypus erweisen müssen. Die Ursache der Erkrankung ist unbekannt, wahrscheinlich handelt es sich um eine Neurose der Haut. Die Behandlung: innerlich Arsen, äusserlich Theer.

Fig. 71

Fig. 72.

Lupus vulgaris.

(Fig. 72, 73, 74.)

Es kann nach den übereinstimmenden Forschungsergebnissen zahlreicher Fachgenossen heute wohl nicht mehr dem geringsten Zweifel begegnen, dass man es beim Lupus vulgaris, der ja klinisch gewiss recht verschiedene Bilder darbieten kann, mit einer Form chronischer Hauttuberkulose zu thun hat, und zwar zunächst gewiss mit einer rein lokalen Erkrankung. Die primären Gewebsläsionen beim Lupus vulgaris bestehen wohl ausnahmslos aus kleineren und grösseren in Gruppen gestellten oder auch mehr disseminirten braungelben Knötchen, welche wie in das Hautgewebe eingesprengt erscheinen und das Niveau der Haut nicht oder kaum merklich überragen. Diese kleinen, oft nur stecknadelkopfgrossen Knötchen und Flecke sind nichts anderes als umschriebene Granulationen, hervorgerufen durch den wahrscheinlich durch Infection von aussen in die Haut gelangten Tuberkelbacillus. Bleiben diese primären Lupuseffloreszenzen lange Zeit als solche stationär, so prechen wir wohl von einem Lupus maculosus; in der Regel aber kommt es allmälig zu einer Confluenz der in der Haut liegenden Lupusknötchen und dadurch zur Bildung grösserer flächenhafter, braunrot gefärbter Infiltrate, welche rundliche oder durch convexe Bogenlinien begrenzte Contour zeigen; an den Uebergangsstellen gegen das gesunde Gewebe finden sich dabei meist noch hier und dort disseminirte Lupusknötchen. Ist nun der weitere Verlauf eines solchen flächenhaften Infiltrates der, dass unter fortwährender lamellöser Abschilferung der Oberfläche die gebildeten Infiltrate durch Spontanresorption schwinden, so bilden sich schliesslich feine, ziemlich oberflächliche Narben, während der Infiltrationsprocess selbst, oder sagen wir besser die infectiösen Granulationsbildungen, sich nach der Peripherie, oder doch nach einer Seite hin peripher auszubreiten pflegen — Lupus exfoliativus. Ausnahmsweise kann dann auch der Process lokal völlig

erlöschen und es findet eine periphere Verbreitung von einem gewissen Zeitpunkte an nicht mehr statt. — In anderen Fällen kommt das neugebildete Lupusgewebe zum Zerfall, wobei wohl auch secundären Infectionen durch pyogene Mikroorganismen eine Rolle zufällt; es bilden sich runde oder doch rundliche Formen aufweisende Geschwüre, deren Ränder flach, deren Grund mit schlappen, leicht blutenden Granulationen angefüllt sind. Letztere überragen selbst in manchen Fällen das normale Hautniveau ganz erheblich und bilden förmliche Geschwulstmassen von unregelmässig höckeriger Beschaffenheit. Ueber diesen Formen des Lupus exulcerans und Lupus tumidus oder hypertrophicus kommt es dann oft durch Eintrocknen der abgesonderten Secret- und Eitermengen zu dicken Borkenauflagerungen. — In manchen Fällen besteht eine ausgesprochene Tendenz zur Ausbreitung derartiger Ulcerationen nach der Peripherie, wobei meist in Halbkreisen und Bogenlinien gestellte Lupusknötchen im angrenzenden Gewebe auftreten, vielfach untereinander zu einem Infiltrationswall verschmelzen, schliesslich ulceriren, um theils auf dem Wege der Resorption, theils durch Eiterung zu schwinden und Narben zu hinterlassen. Durch fortwährende solche Nachschübe breitet sich der Lupus schliesslich über immer grössere Flächen aus nnd man spricht von Lupus serpiginosus. Nicht immer beschränkt sich die lupöse Infiltration auf das oberflächliche Gewebe der Haut; durchaus nicht selten greift dieselbe über auf das subcutane Gewebe und die darunter liegenden Theile; so kommt es im Gesicht, speziell an Nase und Ohren, zu Usur und Nekrose der Knorpel; an den Extremitäten kommt es durch lupöse Wucherung, welche durch die Fascien hindurch auf Muskeln und Sehnen, Periost und Knochen übergreifen kann, zu tiefgreifenden Gewebsverlusten mit bleibenden Mutilationen und functionellen Störungen der Beweglichkeit. — In selteneren Fällen finden sich besonders an Hand- und Fussrücken trockene, meist erst nach längerem Bestande zu partieller Ulceration führende Formen von Lupus, welche sich anatomisch als mit der Verruca necrogenica gleichartige Neubildung charakterisiren und bei denen wir auf der Basis einer specifischen chronischen

Rundzelleninfiltration mit Riesenzellen und spärlichen Tuberkelbacillen papilläre Excrescenzen, mit dickem Hornlager bedeckte warzenartige, meist schmutzigbraune Neubildungen entstehen sehen, welche ungemein langsam wachsen, sich nach der Peripherie oft in Kreis- und Bogenlinien ausbreiten, während die centralen, ursprünglich befallenen Parthien durch Resorption mit Hinterlassung eines feinen Narbengewebes sich zurückbilden und schwinden. Die Ulcerationsvorgänge beim Lupus papillaris oder verrucosus sind meist auf äussere traumatische Ursachen zurückzuführen. — Primärer Lupus der Schleimhäute ist jedenfalls selten, meist handelt es sich um ein Uebergreifen der lupösen Processe von der äusseren Decke auf die angrenzenden Schleimhautparthien. — Es ist zweifellos, dass Lupus vulgaris an jeder Stelle der allgemeinen Decke vorkommen kann. Immerhin sind gewisse Stellen häufiger befallen, so mit Vorliebe Nase, Wangen, Ohren, Hals, Handrücken, Extremitäten. Je nach Lokalisation und Ausbreitung des Processes kommt es natürlich in den einzelnen Fällen zu mehr weniger hochgradigen entstellenden Zerstörungen des Gewebes durch Eiterung, Geschwürs- und Narbenbildung; prominente Theile, Nase, Ohren, einzelne Phalangen der Finger, der Zehen, können allmälig völlig zerstört werden, die Narbenbildung kann Ektropium, Stenosirung des Mundes, Ankylose einzelner Gelenke u. s. w. zur Folge haben. Ist die Erkrankung demzufolge ein schon an sich mit Recht sehr gefürchtetes Leiden, so ist anderseits auch darauf hinzuweisen, dass an Lupus Leidende stets in Gefahr sind, durch Autoinfection eine Allgemeintuberkulose oder Tuberkulose innerer Organe zu acquiriren. So wird die an sich nicht sehr günstige Prognose des Lupus vulgaris unter Umständen zu einer geradezu deletären, und es kann gar nicht oft und eindringlich genug betont werden, dass nur bei frühzeitig gestellter Diagnose und gründlicher Zerstörung der im Beginne ja meist nicht erheblichen Infiltrate eine Dauerheilung mit einiger Wahrscheinlichkeit erwartet werden kann. — Der Lupus beginnt fast immer im kindlichen Alter, vor oder in der Pubertätsperiode, der Verlauf ist ein eminent chronischer, die Diagnose bietet in der

Regel keine grossen Schwierigkeiten. Ein Lupus exfoliativus kann wohl nur bei sehr oberflächlicher Untersuchung ein chronisches Eczem vortäuschen. Die in der Peripherie stets sichtbaren Knötchen des Lupus, der mangelnde Juckreiz, das Fehlen von Bläschen, nässenden Stellen und punktförmigen Erosionen sind hier entscheidend. Am häufigsten sind wohl Schwierigkeiten gegeben bei der differentiellen Diagnose zwischen ulceröser und kleinknotiger Tertiärsyphilis und Lupus. Auch hier sind die primären Lupusknötchen, der bei Lupus relativ viel langsamere Verlauf, die Beschaffenheit der Lupusgeschwüre mit ihren flachen Rändern und üppigen Granulationen beachtenswerth. Bestehen dennoch, wie vielleicht in seltenen Fällen von Syphilis hereditaria tardiva oder bei der Tertiärerkrankung jugendlicher Individuen, die in der Kindheit accidentell mit Lues inficirt wurden, Zweifel, so mag eine eingeleitete antiluetische Cur, resp. deren Erfolg entscheiden (ex juvantibus).

Die Behandlung ist eine chirurgische oder kaustische. Umschriebene, frühzeitig erkannte Lupusherde beseitigt man am besten mittels Excision im gesunden Gewebe. Grössere Plâques werden mit Pyrogallol verätzt, mit dem scharfen Löffel energisch ausgekratzt, mit dem Thermoconter gebrannt und schliesslich unter Sublimat- oder Jodoformverband zur Abheilung gebracht. Kleinere Knötchen werden mit der Simon'schen Trephine ausgebohrt und dann galvanokaustisch ausgebrannt. Recidive sind stets zu fürchten, daher zu überwachen; auch das Allgemeinbefinden ist zu berücksichtigen und je nach Bedarf Eisen, Leberthran, Arsenik in Anwendung zu ziehen.

Anhangsweise erwähne ich hier noch zwei andere klinische Formen der Hauttuberkulose:

1. Das tuberkulöse Hautgeschwür im engeren Sinne findet sich vorzugsweise an den Uebergängen der Haut zur Schleimhaut bei Individuen, die schon längere Zeit an Organtuberkulose leiden; die betreffenden Kranken sind meist schon unter dem Einflusse des primären Leidens heruntergekommen und ist die Hauttuberkulose in solchen Fällen wohl stets durch Autoinfection zu Stande gekommen. Man findet sie demnach an der

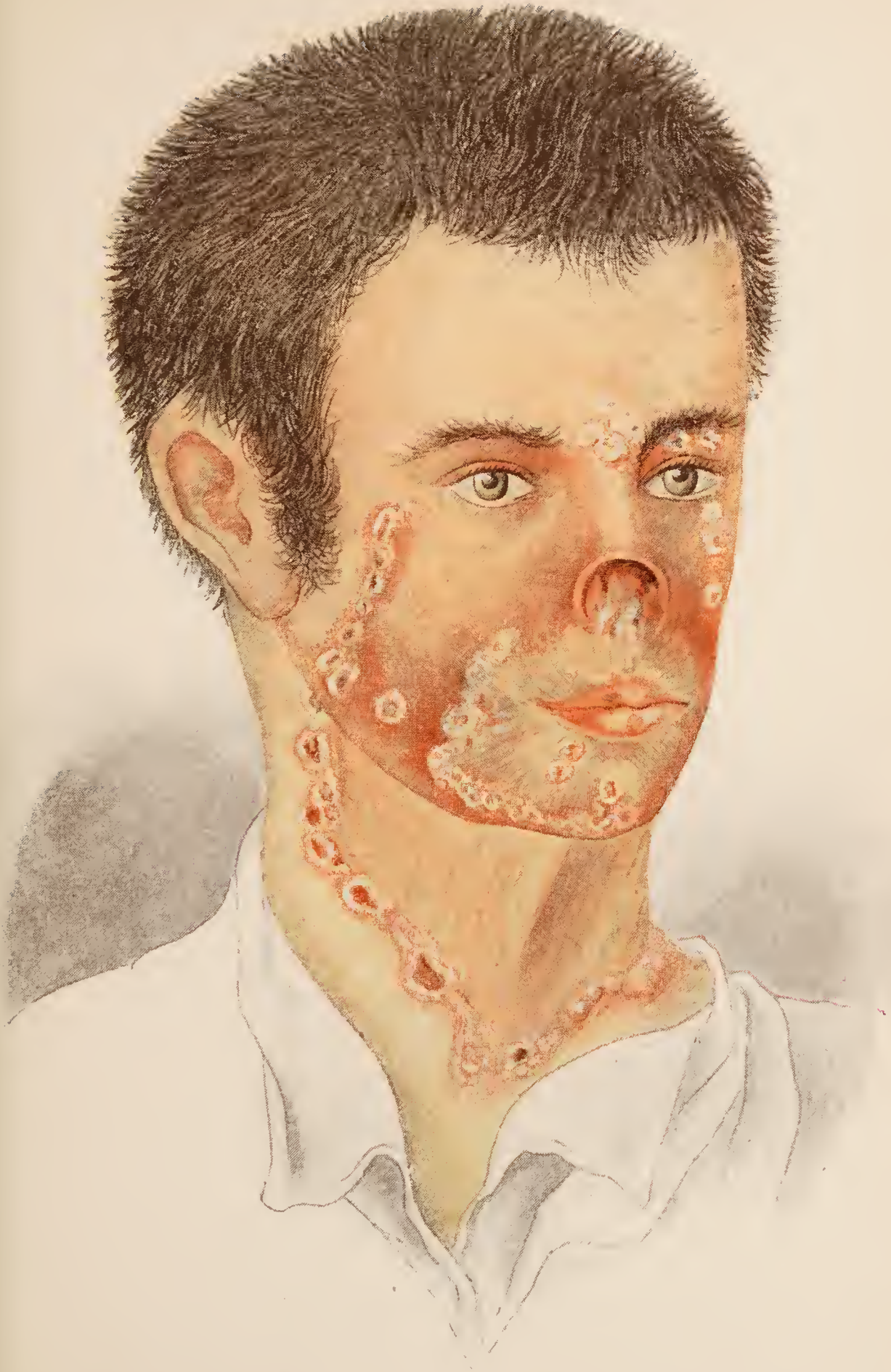

Fig. 73

Fig. 74

Zunge, den Lippen, der Nase, an der Umgebung des Mundes bei Kranken, die mit Larynx- oder Lungenphthise behaftet sind, in der Umgebung des Anus bei Darmtuberkulose, an den äusseren Genitalien bei Urogenitaltuberkulose. Die Geschwüre selbst charakterisiren sich durch ihre sehr grosse Schmerzhaftigkeit, die wie ausgenagt aussehenden, schlaffen, unterminirten Geschwürsränder, die glänzenden, flachen und schlechten Granulationen bluten ungemein leicht, die Basis und noch mehr die Randparthien weisen eine grössere oder geringere Anzahl miliarer, wie in die Gewebe eingesprengter weisslicher Knötchen auf, typische, mikroskopisch leicht nachweisbare Tuberkel. Das Auftreten solcher tuberkulöser Geschwüre ist stets von übelster prognostischer Bedeutung.

2. Als Skrophuloderma bezeichnen wir eine dem Lupus vulgaris sehr nahestehende Erkrankung der Haut, welche allerdings erst secundär bei dem Zerfall tuberkulös erkrankter Lymphdrüsen, welche nach aussen durchbrechen, in Mitleidenschaft gezogen wird. Entweder handelt es sich um einfache fistulöse, mit schlechten, die Fistelöffnung oft wallartig umgebenden Granulationen ausgefüllte Geschwüre, in anderen Fällen entsteht in der Nachbarschaft solcher Fisteln wohl durch Autoinfection ein typischer Lupus vulgaris, oder aber es entstehen flächenhafte Ulcerationen, welche mehr den sub 1. beschriebenen Typus zeigen, der beste klinische Beweis für die Zusammengehörigkeit aller dieser Tuberkulose-Formen.

Zoonosen.

Von den thierischen Infectionskrankheiten, welche gelegentlich auch auf den Menschen übertragen werden, erwähnen wir:

1. Den Milzbrandcarbunkel oder Anthrax (auch Pustula maligna genannt). Die Infection erfolgt theils direct bei gewissen Gewerben durch die Beschäftigung mit von milzbrandkranken Thieren stammendem Material, theils indirect durch Insectenstiche und entsteht dann an der Infectionsstelle ein juckender oder brennender roter Fleck, auf welchem sich bald eine hämorrhagische Blase erhebt; die Blase trocknet central ein, greift nach der Peripherie weiter, das basale Infiltrat wird immer mächtiger und die darüber gelegene Haut verwandelt sich mehr und mehr in einen trockenen missfarbigen Schorf. Nach Abstossung des nekrotischen Gewebes kommt es zu einer Vernarbung durch Granulationsbildung, häufig aber auch zu Lymphangitis und Lymphadenitis purulenta, zu Verjauchungen im subcutanen Gewebe und der Musculatur, zu allgemeiner Infection und zum Tode unter den Erscheinungen der Pyämie und Septikämie. Als primäre Lokalisation des Milzbrandcarbunkels ist zu erwähnen der Handrücken, dann die übrigen von den Kleidern nicht bedeckten Körpertheile, welche naturgemäss einer Infection am häufigsten ausgesetzt sind. — In selteneren Fällen tritt an der Infectionsstelle ein rasch um sich greifendes pralles Oedem auf (Oedema malignum) und es kommt im Gebiete desselben zur Entstehung acuter zerstreuter oder confluirender dunkler Brandschorfe. Endlich kommt es bei Allgemeininfection mit Milzbrand zur Entwickelung eines den septischen Exanthemen anzureihenden, durch Embolie bedingten Ausschlags in Form grösserer und kleinerer Hauthämorrhagien, Bläschen und Blasenbildungen mit blutigem Inhalt und auf infiltrirter Basis. Die Ursache der Erkrankung ist eine bakterielle (vgl. Fig. 94).

2. Der Rotz (Maliasmus, Malleus humidus, morve, farcin) entsteht durch Uebertragung der Erkrankung vom Pferde auf den Menschen, wenn auch derartige Vorkommnisse nicht allzu häufig sind. Es entstehen an Stelle der Infection umschriebene Entzündungsherde mit beträchtlicher Infiltration und Ausgang in Eiterung, Phlegmone und Gangrän. Secundäre Lymphangitis mit Lymphdrüsenerkrankung begleiten diese lokalen Rotzerkrankungen, welche als solche abheilen können, oder es kommt entweder zu pyämischen Complicationen oder zur allgemeinen Rotzinfection auf dem Wege der Blut- und Lymphbahnen. Diese kann acut oder chronisch verlaufen und ist von mehr weniger erheblichen Störungen des Allgemeinbefindens, zudem aber auch durch Haut- und Schleimhautsymptome ausgezeichnet. So finden sich pemphigusähnliche Blasen und Pusteleffloreszenzen verschiedener Grösse, Furunkel, Abscesse, hämorrhagische, zum Zerfall geneigte Knotenbildungen. Die entzündlich geschwellte, oft selbst exulcerirte Schleimhaut zeigt besonders bei den acuten Formen enorm reichliche Secretion. Fast alle bisher beobachteten Fälle von chronischem Rotz wurden zunächst für tertiäre Syphilis gehalten und dementsprechend behandelt; im Zweifelsfalle gibt die mikroskopische und bakteriologische Untersuchung Aufschluss, welche die Ursache des Leidens (den Löffler'schen Rotzbacillus, vgl. Fig. 95) ohne Schwierigkeit nachzuweisen gestattet.

3. Vaccina. Von geringerer Bedeutung sind die durch zufällige direkte Uebertragung oder im Gefolge der Vaccination vorkommenden Vaccine-Eruptionen. Wir sehen hier von dem normalen Verlauf der durch humanisirte oder animale Impfung erzeugten Vaccinepusteln ab und erwähnen nur, dass wir einmal bei einer Kuhmagd lokalisirte Vaccineblattern am Handrücken, ein andermal im Anschlusse an die Revaccination bei einem 12jährigen Knaben eine universelle Vaccine-Eruption haben entstehen sehen: mit derbem Hornlager gedeckte, gedellte, 5- bis 10-Pfennigstückgrosse flache Blasen.

Molluscum contagiosum.

(Fig. 75.)

Mit diesem Namen oder auch als Epithelioma molluscum (Akne varioliformis der französischen Autoren) bezeichnet man kleine, nur ausnahmsweise grösseren Umfang erreichende, meist multipel an gewissen Prädilectionsstellen (Hals, Gesicht, Genitalregion) vorkommende gelbliche oder braunrote, halbkugelig das normale Hautniveau überragende glatte Geschwülstchen, welche eine centrale, dellenförmig deprimirte Oeffnung zeigen, aus der bei Anwendung seitlichen Druckes sich krümelige weisse, sebumähnliche Massen ausdrücken lassen. Die ausgedrückten Massen bestehen aus durch bindegewebige Septa in Läppchenform getrennten Haufen degenerirter und verhornter Epithelien, in welchen theils eingeschlossen, theils frei ausserhalb der Zellen vorkommend die sogenannten Molluscumkörperchen sich finden, eigenthümliche ovoide, hellglänzende, zuweilen mit einem Kern versehene Gebilde, welchen heute von der Mehrzahl der Fachmänner pathogene Eigenschaften zugeschrieben und die als Psorospermien, Gregarinen, Coccidien gedeutet werden. Allerdings scheint mir das letzte Wort in dieser Frage noch nicht gesprochen, doch sind klinische Gründe und experimentelle Thatsachen (Pick) mit grosser Bestimmtheit für eine contagiöse Natur dieser Gebilde anzuführen. Die Behandlung besteht in mechanischer Entleerung der kleinen Neubildungen durch Ausdrücken und Abheilung derselben unter antimykotischer Behandlung, Sublimatumschlägen, Carbolöl u. Ae. — Der Vollständigkeit halber wollen wir hier in Kürze erwähnen, dass auch eine Anzahl anderer Dermatosen, so der oberflächliche Hautkrebs, das sogenannte Ulcus rodens, ferner die Paget'sche Krankheit, eine eigenthümliche Form chronischen Eczems, welche späterhin zur Entwicklung von Epitheliomen führt, endlich eine unter dem Namen der Psorospermosis follicularis vegetans von Darier beschriebene Follikularkeratose als parasitäre Erkrankungen, hervorgerufen durch Coccidien, Psorospermien u. s. w., aufgefasst werden, wie wir hinzufügen müssen, bis jetzt ohne genügenden Beweis.

Fig. 75.

Fig. 76.

Aktinomykose.

(Fig. 76.)

Bei dieser erst in neuerer Zeit genauer bekannt gewordenen, durch den Strahlenpilz (Aktinomyces Harz, vgl. Fig. 104) hervorgerufenen parasitären Erkrankung handelt es sich, soweit bis jetzt bekannt, nicht um eine primäre Erkrankung des Hautorgans, sondern die Haut betheiligt sich nur in gewissen Fällen und erst im weiteren Verlaufe an den Krankheitsvorgängen. Zumeist erfolgt wohl die Infection von der Mundhöhle aus (Ober- und Unterkiefer, Wangenschleimhaut, Zunge). In chronischer, aber progressiver Weise greift der entzündliche Process auf die benachbarten Theile über und es kommt zur Bildung umschriebener, meist multipler Knoten von derber Beschaffenheit, welche central erweichen, nach aussen durchbrechen und einen dünnflüssigen, seltener zäheren, die charakteristischen Körnchen des Strahlenpilzes enthaltenden Eiter entleeren; es bilden sich Fistelgänge oft in sehr grosser Anzahl und gehen die Kranken schliesslich, wenn keine Radicalheilung durch Entfernung des gesammten erkrankten Gewebes dazwischentritt, kachektisch zu Grunde. Für die Diagnose entscheidend ist der Nachweis der Pilze im Secret der Fisteln oder in dem ausgekratzten Gewebe.

Die Behandlung ist eine operative; neuerdings wird die interne Behandlung mit Jodkalium warm empfohlen.

Die Aktinomykose innerer Organe (Lunge, Darm), sowie die gelegentliche Betheiligung tiefer gelegener Theile, kann uns an dieser Stelle nicht interessiren; es bedarf kaum der Erwähnung, dass in solchen Fällen die Haut völlig intact sein kann.

Favus.

(Fig. 77.)

Man bezeichnet mit diesem Namen eine sehr chronisch verlaufende Dermatomykose, welche ungemein charakteristische Veränderungen auf der äusseren Decke und speziell mit Vorliebe auf dem behaarten Kopfe zu setzen pflegt. Man hat die einheitliche Natur des Favuserregers, welchen man bis vor Kurzem ausschliesslich in dem Achorion Schönleinii sah, in neuerer Zeit vielfach angezweifelt und mehrere Pilzformen als pathogen, demzufolge selbst mehrere klinisch abtrennbare Favusarten von einander unterscheiden zu dürfen erachtet, nach unserem Dafürhalten ohne genügende Beweise. Favus ist eine in manchen Gegenden sehr häufig endemisch vorkommende Erkrankung, während wieder an anderen Orten, so in Süddeutschland, fast nur eingeschleppte Fälle zur Beobachtung kommen. Die Pilzwucherung beginnt als ein gelbliches Pünktchen in der Epidermis in der Peripherie eines Haarfollikels. Dieser Punkt vergrössert sich relativ rasch und erscheint bald als typisches Favus scutulum, d. h. als eine muldenförmige oder gedellte, in das Niveau der Haut eingebettete rundliche Scheibe von trockener Beschaffenheit, von einem Haare durchbohrt. Nach mechanischer Ablösung der leicht zerfallenden Favusborke erweist sich die Haut muldenförmig vertieft, gerötet, leicht nässend, sie ist durch die rasche und intensive Pilzwucherung durch Druck zur Atrophie gebracht worden, auch der Haarfollikel und die Haarpapille werden meist total zerstört und ist somit bei einigermassen erheblicher Ausdehnung des Favus eine völlige Restitutio ad integrum nicht mehr möglich. Die Haare erscheinen im Bereiche der Erkrankung völlig glanzlos, wie bestaubt, und sind relativ leicht auszuziehen. Der letztere Umstand, die charakteristischen Skutula, die narbig atrophischen Stellen der behaarten Kopfhaut, der schimmelige Geruch und das Resultat der leicht vorzunehmenden mikroskopischen Untersuchung sind für die Diagnose von grösster Bedeutung. Die Behandlung besteht in Epilation und Anwendung antimykotischer Mittel.

Fig. 77.

Fig. 78.

Trichophyton tonsurans.

(Fig. 78, 79, 80, 81.)

Von den durch das Trichophyton tonsurans (Gruby und Malmsten) hervorgerufenen Erkrankungen der Haut lassen sich eine Reihe sehr verschiedene klinische Erkrankungsformen unterscheiden, welche viel mehr als bei der vorgenannten Affection den Gedanken nahe legen, dass verschiedene, wenn auch botanisch nahe verwandte Pilzformen den verschiedenen klinischen Erscheinungen zu Grunde liegen. Thatsächlich ist für die Trichophytieformen dieser Nachweis auch vor Kurzem erbracht worden (Sabouraud).

Wir unterscheiden:

I. **Trichophytie des behaarten Kopfes,** Herpes tonsurans capitis. (Fig. 78.)

II. **Trichophytie des Bartes,** Sykosis parasitaria. (Fig. 79.)

III. **Trichophytie der nicht behaarten Theile,** Herpes tonsurans maculosus, squamosus, vesiculosus. Davon 2 Arten:

a) Herpes tonsurans disseminatus s. Pityr. rosea (Gibert);

b) Herpes tonsurans circumscriptus.

IV. **Trichophytie der Genitalregion,** Eczema marginatum. (Fig. 80.)

Symptomatologie: ad I. Beim Herpes tonsurans des behaarten Kopfes findet man grössere oder kleinere einzelne oder mehrere kahle oder nur spärlich mit grösstentheils abgebrochenen Haaren besetzte Stellen, welche gewisse Reizerscheinungen, Röte, vermehrte epitheliale Desquamation, Bläschenbildung aufweisen; die Haare selbst brechen leicht ab oder aber sind leicht auszuziehen, ihr Zusammenhang ist in Folge der Pilzwucherung wesentlich gelockert. Die scheibenförmigen kahlen Stellen breiten sich successive in chronischem Verlaufe mehr und mehr

aus, doch erfolgt schliesslich ein ziemlich vollständiger Wiederersatz der Haare, Narbenbildungen kommen nicht vor. Subjectiv besteht ein mehr weniger intensiver Juckreiz. Auch greifen die geröteten und schuppenden Kreise häufig auf die angrenzende nicht behaarte Haut über und finden sich auch nicht selten gleichzeitig mit Herpes tonsur. capitis analoge Efflorescenzen von Herpes tonsurans circumscriptus an den nicht behaarten Theilen. (Fig. 78.)

ad II. Herpes tonsurans barbae und Sykosis parasitaria. (Fig. 79.) In den bebarteten Theilen des Gesichts finden sich zwei klinisch zu trennende Formen des H. t., eine oberflächliche, deren Erscheinungen sich decken mit dem sub I gegebenen Bilde, d. h. gerötete schuppende, zuweilen am Rande mit Bläschen besetzte, rasch nach der Peripherie wachsende Kreisbogen und Ringformen, und eine tiefgreifende in Form rasch sich entwickelnder, aus zahlreichen Follikularabscessen sich zusammensetzender Knoten; diese Knotenbildungen gewinnen durch Confluenz häufig grösseren Umfang; im Anfange derbe, schmerzhaft und juckend, erweichen sie bald, die auf ihnen sitzenden Haare sind theils abgebrochen, theils ausgefallen, theils folgen sie dem leichtesten mechanischen Zuge, so dass die Epilation stets sehr leicht vorzunehmen ist; bei seitlichem Drucke entleert sich aus den Follikularmündungen wie durch ein Sieb eine reichliche Menge Eiter in zahlreichen Tropfen. Allmälig und insbesondere wenn eine geeignete Behandlung dazwischen tritt, flachen die Knoten ab, Secretion und Empfindlichkeit lassen nach, die vielfach oberflächlich wunden Hautstellen bedecken sich mit Epithel, und es beginnt wieder ein gesundes Haarwachsthum, vorausgesetzt, dass eine frühzeitige Eröffnung der follikularen Abscesse, sei es durch Epilation, sei es durch künstliche Eröffnung grösserer phlegmonöser Herde, die Haarpapillen vor dem Zerfall bewahrt hat. Die Diagnose bietet bei Berücksichtigung der soeben geschilderten klinischen Symptome kaum Schwierigkeiten. Im Zweifelsfalle entscheidet die mikroskopische Untersuchung der ausgezogenen

Fig. 79.

Fig. 80.

Haare in Liq. kali caustici. Zuweilen, jedoch nach meiner Erfahrung nicht ganz häufig, findet man Efflorescenzen der oberflächlichen Form des H. t. mit den derben Knoteninfiltraten und Follikularabscessen der tiefgreifenden Form vermischt.

ad. III. An den nicht behaarten Regionen des Körpers unterscheiden wir wiederum zwei klinisch differente Typen:

a) den Herpes tonsurans maculosus disseminatus s. Pityriasis rosea (Gibert), eine ziemlich acut einsetzende, heftig juckende, meist über den ganzen Körper verbreitete Dermatose, bei welcher gewöhnlich eine oder einige wenige runde oder ovale Primäreffloreszenzen sich finden, im übrigen aber der ganze Körper mit Prädilection der Brust und Bauchgegend, des Rückens und der Beugeseiten der Extremitäten von zahlreichen hellroten schuppenden scheiben- und kreisförmigen Effloreszenzen wie besät erscheint. Die Zugehörigkeit dieser parasitären Affection zum Trichophyton tonsurans wird von Manchen bezweifelt; ich habe bei derselben in zahlreichen Fällen, wenn auch oft erst nach längerer mühevoller Untersuchung, Pilzelemente nachweisen können, die sich morphologisch als mit Trichophyton tonsurans gleichartig erwiesen. Die Heilung erfolgt auch ohne dazwischen tretende Behandlung innerhalb 6 Wochen bis 3 Monaten, kann aber durch ein geeignetes therapeutisches Eingreifen wesentlich abgekürzt werden. Für die Diagnose entscheidend sind die stets lange persistenten kreisförmigen, von einem Schuppenkranze umsäumten, dunkel- und braunroten Primäreffloreszenzen, die acute Eruption und das heftige Jucken, die kleienförmige Abschilferung der frischen Eruptionselemente in der Peripherie. Die Behandlung besteht in mehrmals wiederholten Einreibungen mit Wilkinson'scher oder mit Naphtolsalbe.

b) Der Herpes tonsurans circumscriptus, bei welchem der Nachweis der Pilzelemente stets leichter gelingt und an umschriebenen Stellen oder auch nur isolirt auf einer einzigen Stelle des Körpers die charakteristischen Effloreszenzen des Herpes tonsurans in der Ein- oder Mehrzahl, selten in concentrischen Kreisen angeordnet,

mehrere ringförmige Effloreszenzen auftreten. Die anfangs als runde Flecke erscheinenden Krankheitsherde vergrössern sich rasch nach der Peripherie, während die zuerst erkrankten centralen Parthien zur Norm zurückkehren, Flecke und Ringformen zeigen bräunlich-rote Färbung, weisen nur sehr mässige Infiltration auf, bedecken sich oberflächlich mit dünnen, ziemlich adhärenten Schuppen, oder mit Krusten in jenen Fällen, wo der durch die Pilzwucherung bedingte Reiz zur Abhebung der Epidermis in Bläschenform geführt hat. Auch diese Form des Herpes tonsurans verursacht immer einen recht erheblichen Juckreiz. Differentialdiagnostisch kommt wohl nur der dem Erythema exsudativum multiforme zuzurechnende Herpes iris in Betracht. Diesem gegenüber betonen wir die andere Lokalisation, die Raschheit des Verlaufes, resp. das rasche Wachsthum der Effloreszenzen nach der Peripherie, die begleitenden subjectiven Empfindungen des Juckens, die Kleinheit der Bläschen und endlich auch hier wieder als ausschlaggebend das Resultat der mikroskopischen Untersuchung. Zur Behandlung eignen sich alle jene Methoden, welche mit antimykotischer Wirkung die Eigenschaft verbinden, die oberflächlichen Lagen der Epidermis zur raschen Exfoliation zu bringen.

ad IV. Als Eczema marginatum (Fig. 80 u. 81) bezeichnen wir eine durch gewisse klinische Eigenthümlichkeiten ausgezeichnete Form der Trichophytie. Hier geht die Erkrankung vorwiegend von den Inguinalbeugen und den Innenflächen der Oberschenkel, dort wo das Skrotum anliegt, aus, und führt diese Lokalisation an Stellen, die von Hause aus zu stärkerer Transspiration disponirt sind, durch Maceration des Epithels und Zersetzung der natürlichen Hautsecrete leicht zur Entstehung eines complicatorischen Eczems. Dieses Eczem wird weiterhin unterhalten durch die wegen des lebhaften Juckreizes niemals

Fig. 81.

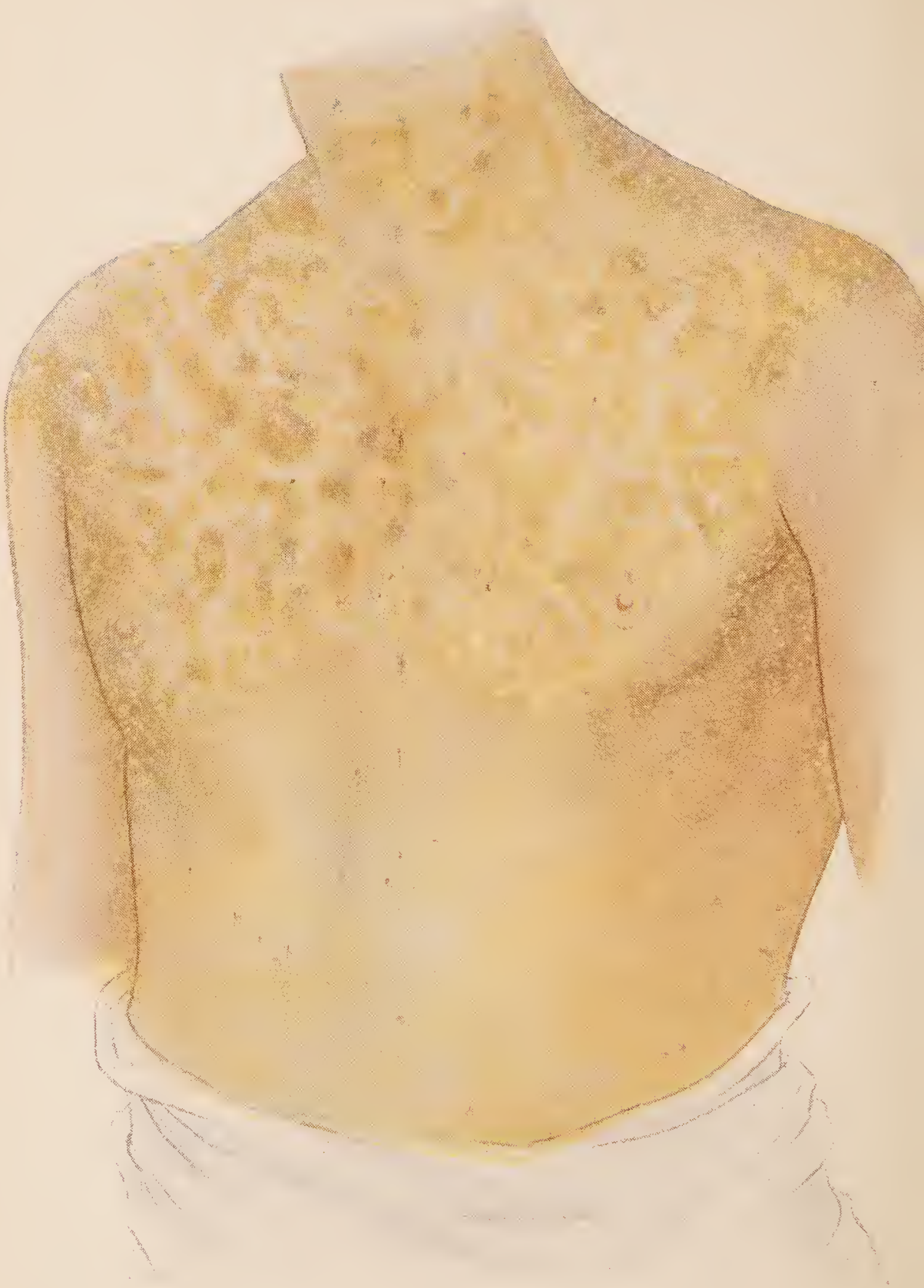

Fig. 82.

mangelnde mechanische Irritation seitens der kratzenden Nägel. So finden wir denn an den genannten Prädilectionsstellen und ausnahmsweise auch von hier aus über grössere Flächen des Rumpfes sich verbreitend, viel häufiger bei Männern als bei Frauen kleinere oder grössere gerötete und hier und dort Schuppen, Borken, Kratzeffecte aufweisende erkrankte Flächen, welche nach der gesunden Haut zu von einem Infiltrationswalle intensiver geröteter Haut, auf welchem sich Pusteleruptionen und Krustenbildungen finden, begrenzt werden. Diese Grenzzonen zeigen eine nach aussen convexe, Kreislinien oder Kreissegmente darstellende Configuration. In den centralen Parthien erweist sich die Haut mässig infiltrirt, und soweit nicht secundäre Eczemerscheinungen, Schuppen und Pusteln, Krusten und Excoriationen vorhanden sind, rotbraun verfärbt. Die Behandlung ist auch hier eine antiparasitäre, exfoliative.

Pityriasis versicolor.

(Fig. 82.)

Bei dieser durch das von Eichstedt entdeckte Mikrosporon furfur hervorgerufenen Dermatomykose finden sich vornehmlich auf der Haut des Rumpfes, meist zuerst an der Brust, braungelbe Flecke von Linsengrösse und darüber, welche sich allmälig durch peripheres Wachsthum und Confluenz vergrössern, oberflächlich besonders bei stärkerer Transspiration und Kratzen mit den Nägeln eine gewisse kleienförmige Abschilferung aufweisen und ein im Allgemeinen nur sehr mässiges Jucken hervorrufen. Die Ausbreitung der Erkrankung variirt in verschiedenen Fällen in weiten Grenzen, ebenso ist die kosmetisch entstellende Verfärbung der Haut, je nach der natürlichen Intensität der normalen Hautpigmentirung, eine sehr verschieden auffallende. Bei manchen Kranken wird die Hautmykose nur ganz zufällig entdeckt, die Patienten selbst haben keine Ahnung davon; in anderen Fällen wieder werden die Kranken darauf aufmerksam, sei es

durch die abnorme fleckförmige oder flächenhafte Verfärbung, sei es durch ein unter dem Einflusse stärkerer Schweissabsonderung entstehendes Jucken der Haut. Zuweilen verbreitet sich die Erkrankung, deren Verlauf immer ein eminent chronischer ist, über den ganzen Rumpf, greift auf die Genitalregion über oder findet sich an den Extremitäten, besonders den Beugeseiten. Das Allgemeinbefinden wird durch die immer nur ganz oberflächliche Pilzwucherung nicht im mindesten alterirt. Die Behandlung mit antimykotischen, leichte Dermatitis und Desquamation hervorrufenden Mitteln führt stets zur Beseitigung des Uebels; immerhin sind Recidive häufig. Trotz der sicher gestellten parasitären Natur der Erkrankung sind Beobachtungen über directe Uebertragung des Leidens von Person zu Person selten. Differentialdiagnostisch kommt eventuell Pityriasis tabescentium und die durch Leukopathia colli syph. hervorgerufene Verfärbung der Haut in Betracht. Bei der Pityriasis tabescentium fehlt die charakteristische Farbe, es finden sich keine isolirten Effloreszenzen mit scharfen Contouren, sondern die Abschilferung geht mehr in gleichmässig diffuser Weise und in Form verhältnissmässig grösserer Schüppchen vor sich. Bei der Leukopathia syphilitica fehlt jede Abschilferung und jeder Juckreiz, die braungefärbten Stellen bilden ein Netzwerk, innerhalb dessen weisse pigmentlose Flecke mit runden oder rundlichen Contouren sich finden. Sollte je ein Zweifel obwalten, so entscheidet mit Leichtigkeit die Untersuchung der von den kranken Stellen abgekratzten Epithelien mit Kalilauge. Mühelos finden sich das vielverzweigte kurze Mycelgeflecht und die massenhaften rundlichen Sporen des Mikrosporon furfur.

Erythrasma.

(Fig. 83.)

Mit diesem Namen bezeichnet man nach Bärensprung eine ziemlich häufig vorkommende Dermatomykose, als deren Ursache durch Burckhardt eine bestimmte Pilzform

Fig. 83.

Fig. 84.

— Mikrosporon minutissimum — nachgewiesen werden konnte; ein Befund, der auch weiterhin von einer Anzahl namhafter Forscher bestätigt worden ist. Die mikroskopische Untersuchung der von Erythrasmastellen genommenen Hautschüppchen ist leicht vorzunehmen; die vielfach verzweigten, oft langgestreckten Mycelien und die massenhaften Sporen erinnern sehr an das mikroskopische Bild der Pityriasis versicolor. Im Gegensatze hiezu zeichnen sich die Pilzelemente durch ihre ganz ungewöhnliche Kleinheit aus. Klinisch charakterisirt sich die Erkrankung durch das Auftreten von scharfumschriebenen, mässig abschilfernden scheiben- und flächenförmigen rotbraunen bis dunkelbraunen Flecken, welche sich gegen die gesunde Haut mit bogenförmigen Grenzcontouren absetzen, chronischen Verlauf und sehr langsames Wachsthum zeigen, meist nur mässiges, oft selbst gar kein Jucken verursachen. Beachtenswerth ist die Lokalisation des Erythrasma an solchen Stellen, wo zwei Hautflächen mit einander in Berührung treten, so vorzugsweise an der Innenfläche des Oberschenkels, wo das Skrotum anliegt, in den Achselfalten, bei Hängebrust und Hängebauch. Eine Prädisposition der durch Hyperidrosis und Stauung der Hautsecrete macerirten Epidermis dieser Theile darf wohl mit Bestimmtheit behauptet werden. Durch Combination mit Erythema intertrigo wird oft heftiger Juckreiz erzeugt. Gegenüber dem Eczema marginatum ist auf die sehr geringen Irritationserscheinungen der centralen Parthien Gewicht zu legen. An den Randparthien zeigt sich wohl etwas gesteigerte Desquamation in Form kleiner grauer Schüppchen, niemals aber ein so entzündlicher, schuppen- und krustenbedeckter Infiltrationswall, wie beim Eczema margin. Das Behandlungsprinzip ist das gleiche wie bei Pityriasis versicolor. Männer zeigen die Affection häufiger als Frauen.

Skabies.

(Fig. 84.)

Als eine der allerhäufigsten Dermatosen haben wir ferner zu erwähnen die Krätze oder Skabies, eine durch intimen Contractverkehr von Mensch zu Mensch

übertragbare parasitäre Erkrankung, bei welcher es durch die Reizwirkung der durch die Hornschicht in das Reteepithel sich eingrabenden Parasiten (Milben, Sarcoptes hominis s. Akarus scabiei) zu Reizerscheinungen kommt, d. i. zur Entstehung eines vesiculösen und pustulösen Eczems, welches durch mechanische Irritation seitens der Patienten noch wesentlich unterhalten und gesteigert wird. Die Krätze verursacht nämlich einen, besonders unter dem Einflusse der Bettwärme, daher meist gegen Abend eintretenden Juckreiz; in Folge dessen zerkratzen sich die Patienten oft bis auf's Blut. Zahlreiche Kratzeffecte und Erosionen, secundäre Eczeme und Furunkelbildungen, Impetigo- und Ekthymaborken completiren das Krankheitsbild in vernachlässigten Fällen. Von dem durch die Bettwärme gesteigerten Juckreiz abgesehen, ist für die Diagnose wichtig die Lokalisation der Skabiesbläschen und Pusteln an solchen Stellen, wo die Haut von Hause aus besonders zart und weich, das Hornlager der Epidermis relativ dünn ist, wie an den Gelenkbeugen, zwischen den Fingern und an den Genitalien, speziell am Penis, ferner an Stellen, wo eine mehr weniger continuirliche Druckwirkung von aussen besteht und dadurch ein gewisser Zustand von Hyperämie unterhalten wird; weiterhin diagnostisch werthvoll ist das Vorhandensein von typischen Milbengängen, welche sich als graulich weisse oder dunkel punktirte, über eine entzündete Papel hinwegziehend, gerade oder gekrümmte Linien präsentiren, Veränderungen, welche durch eine dem Verlauf des Milbenganges correspondirende Zerklüftung der obersten Epithelschichten zu Stande kommen. Sticht man mit einer feinen Lanzette oder Mikroskopirnadel unter einen solchen Milbengang ein, so gelingt es meist leicht, eine Milbe herauszuholen und der mikroskopischen Beobachtung zu unterziehen. Im Allgemeinen bietet die Skabies mit ihren charakteristischen Symptomen: «abendlich gesteigerter Juckreiz, typische Lokalisation, Milbengänge» keine Schwierigkeiten für die Diagnose; schwierig kann letztere dann werden, wenn das secundäre Eczem dermassen entwickelt ist, dass das eigentliche Krankheitsbild dadurch verdeckt wird. Nicht ganz selten werden Skabiespapeln und -pusteln am Penis für venerische Infectionen erklärt, ein Irrthum, der

Fig. 85.

Fig. 86.

bei Untersuchung des ganzen Körpers sich nicht ereignen würde. Zur Behandlung dienen Einreibungen von Styrax, Perubalsam, Naphtholschwefelsalben, ung. Wilkinsonii, Solut. Vlemingkx u. Ae. Die Wahl des Mittels richtet sich nach den äusseren Verhältnissen des Patienten.

Wir geben ein Bild von Skabies, sowie in den Schlusstafeln Darstellungen des Parasiten und eines Milbenganges nach Neumann.

Lepra, Aussatz.

(Fig. 85—89.)

Der Aussatz oder die Lepra ist eine chronische Infectionskrankheit, welche mit grösster Wahrscheinlichkeit durch Contagion übertragen wird, und als deren Krankheitserreger nach den Untersuchungen von Armauer Hansen, Bidencap, Neisser u. A. eine wohlcharakterisirte, im Blute und in den durch die Lepra bedingten Neubildungen constant gefundene Bacillenform angesprochen werden darf. Wenn sonach die lange vielumstrittene Frage nach der Aetiologie der Lepra nunmehr als entschieden angesehen werden kann, so bedürfen doch manche weitere Fragen über den klinischen Verlauf des Leidens und den Zusammenhang der in manchen Fällen sehr differenten Symptome der Erkrankung untereinander noch erneuter Untersuchungen. Wir geben hier nur eine kurze Schilderung des Verlaufes und der vornehmlichst zu beobachtenden Krankheitsbilder.

Hat eine Infection stattgefunden, so treten, wohl meist nach einer sehr langen, übrigens zur Zeit nicht präcise festgestellten Periode der Incubation unter häufig intermittirenden Fiebererscheinungen und Störungen des Allgemeinbefindens flache derbe, ziemlich ausgedehnte und meist rundliche Contouren zeigende Erytheme auf, welche wieder zurückgehen und auch recidiviren können; schliesslich aber kommt es in einer Anzahl von Fällen, auf dem Boden dieser Lepraexantheme, besonders häufig im Gesichte und an den Extremitäten zur Entstehung höckerig unregelmässiger Excrescenzen und Tumoren (Lepra tuberosa). Die Lepraknoten entwickeln sich hier entweder

in Form scharf umschriebener, halbkugelig über das normale Hautniveau hervorragender Tumoren, oder aber als flächenhafte Infiltrationen, welche untereinander durch tiefe Furchen getrennt werden. Die Farbe dieser Neubildungen ist ausgesprochen dunkel, braunrot oder livide. Flache, nur mässige Infiltration aufweisende Exantheme finden sich häufig am Stamm und den Extremitäten zu einer Zeit, wo bereits hier und dort deutliche Tumorenbildung zur Beobachtung gelangte. Man spricht bei Vorhandensein solcher blauroter und rotbrauner Flecken von Lepra maculosa. Der weitere Verlauf dieser Knoten und Flecke ist ein eminent chronischer. An manchen Stellen kommt es zu einer Resorption der Infiltrate, häufiger wohl unter dem Einfluss von Traumen zu Ulceration der Neubildungen, wodurch tiefe Zerstörungen und (besonders an den Extremitäten häufig) förmliche Mutilationen zu Stande kommen können (Lepra mutilans). Die leprösen Neubildungen beschränken sich aber nicht auf die äussere Decke, sie finden sich in verschiedenen Geweben, auch in inneren Organen; regelmässig sehr bald nach Entstehung der Lepraknoten pflegen auch die benachbarten Lymphdrüsen zu schwellen und zu derben harten Knollen heranzuwachsen. Ganz besonders häufig aber finden sich lepröse Veränderungen im Nervensystem, speziell in den peripheren Nerven, wo durch knotige Neubildung des interstitiellen Gewebes und der Nervenscheiden, durch Druckatrophie das Nervengewebe selbst zum Schwunde gebracht wird. Die Atrophie

Fig. 87.

Fig. 88.

peripherer Nerven hat ihrerseits secundäre Läsionen mancher Art im Gefolge, welche theils als trophische Störungen (Pemphigus leprosus, Pigmentanomalien, Muskelatrophien), theils als Folge der Sensibilitätsstörung anzusehen sind — Lepra anaesthetica —, die letztere Form ist oft Ursache traumatischer Läsionen erheblichster Art, welche von den Kranken mit einer verblüffenden Indolenz ertragen werden. Wenn auch in der Regel Mischformen der Lepra zur Beobachtung gelangen, so dass ganz reine Fälle von Lepra tuberosa oder solche von reiner Lepra nervorum selten sind, wird man doch beachten müssen, dass oft durch längere Zeit hindurch der eine oder andere Typus der Erkrankung so sehr vorwiegt, dass man keineswegs das gleichzeitige Vorhandensein aller der hier kurz angedeuteten Veränderungen als für die Diagnose nothwendig bezeichnen kann. Der Verlauf der Erkrankung ist in allen Fällen ein sehr chronischer, fast immer deletärer. Der funeste Ausgang, allerdings vielfach durch intercurrente Erkrankungen bedingt, scheint aber rascher bei der tuberösen Form als bei der Lepra nervorum einzutreten. Von einer wirklichen Heilung der Lepra ist bis jetzt nichts bekannt, doch scheinen immerhin gewisse innere und äussere Medicationen den Verlauf in günstiger Weise zu beeinflussen.

Die Diagnose bietet wohl nur darum grosse Schwierigkeiten, weil man bei uns wohl nur ausnahmsweise Gelegenheit hat, die Krankheit an aus Lepragegenden eingeschleppten Fällen zu beobachten.

Wir geben hier einige Bilder von Lepra nach Daniellsen und Boeck:

1. *Lepra exanthem* (Eruptionsperiode). Fig. 85.
2. *Lepra nervorum* (Pigmentatrophie). Fig. 86.
3. „ (Pigmenthypertrophie). Fig. 87.
4. *Lepra tuberosa.* Fig. 88.
5. *Lepra mutilans.* Fig. 89.

Fig. 89.

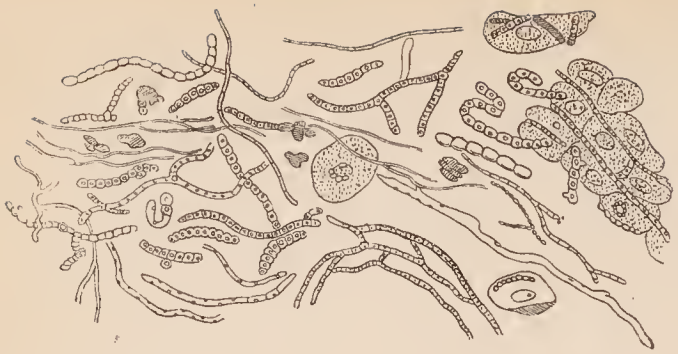

Fig. 90.

Fig. 92.



Fig. 91.



Fig. 93.

Fig. 94.

Fig. 95.

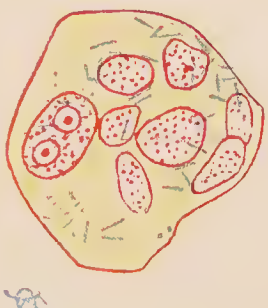

Fig. 96a.

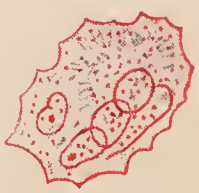

Fig. 96b.

Fig. 90. Achorion Schönleinii (aus einer Favusborke).

Fig. 91. Trichophyton tonsurans. (Haar mit äusserer Wurzelscheide von einem Falle von Herpes tons. capitis).

Fig. 92. Mikrosporon furfur (der Pilz der Pityriasis versicolor).

Fig. 93. Mikroskopisches Bild eines Haares bei Trichorhexis nodosa.

Fig. 94. Milzbrandbacillen (Blutpräparat).

Fig. 95. Rotzbacillen (Blutpräparat).

Fig. 96. Leprazellen mit Bacillen.

Fig. 97. Pediculus capitis (Kopflaus).

Fig. 98. Phthirius inguinalis (Morpio, pedicul. pub., Filzlaus).

Fig. 99. Pedicul. vestimenti (Kleiderlaus).

Fig. 100. Läuseeier (Nisse) an den Haarschaft geklebt.

Fig. 101. Akarus folliculor. (Haarsackmilbe, nicht pathogen).

Fig. 102. Krätzmilbengang (nach Neumann).

Fig. 103. Krätzmilbe (von unten).

Fig. 104. Krätzmilbe (von oben).

Fig. 105. Krätzmilbenei.

Fig. 106. Akticnomyces Harzii (Strahlenpilz).

Fig. 107. Molluscumkörperchen (Molluscum contagiosum).

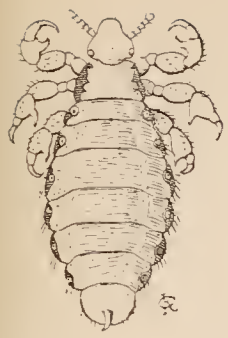

Fig. 97.

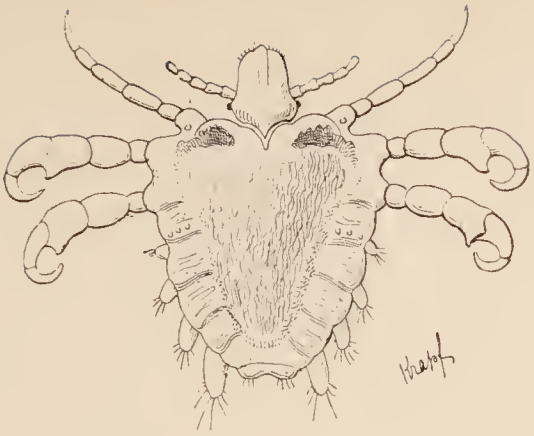

Fig. 98.

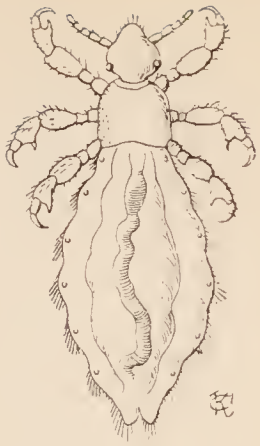

Fig. 99.

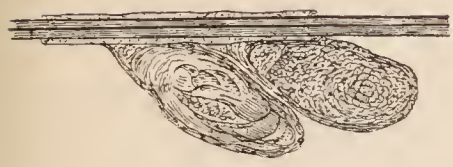

Fig. 100.

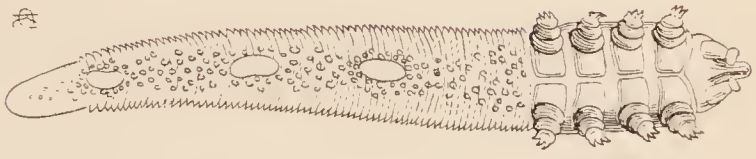

Fig. 101.

Fig. 102.

Fig. 105.

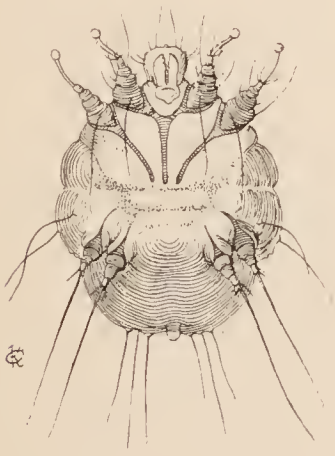

Fig. 103.

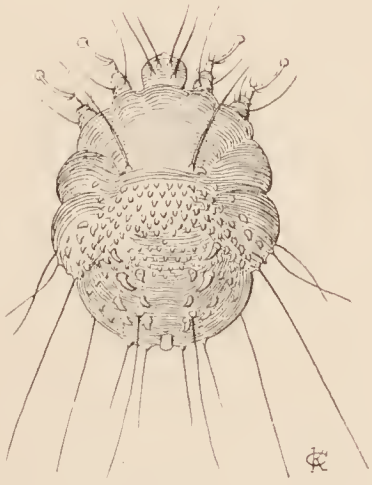

Fig. 104.

Fig. 106.



Fig. 107.

Verlag von J. F. LEHMANN in MÜNCHEN.

Cursus der topographischen Anatomie

von **Dr. N. Rüdinger**, o. ö. Professor an der Universität München.

Mit 51 zum Theil mit Farben ausgeführten Abbildungen.

Preis brochirt Mk. 9.—, gebunden Mk. 10.—.

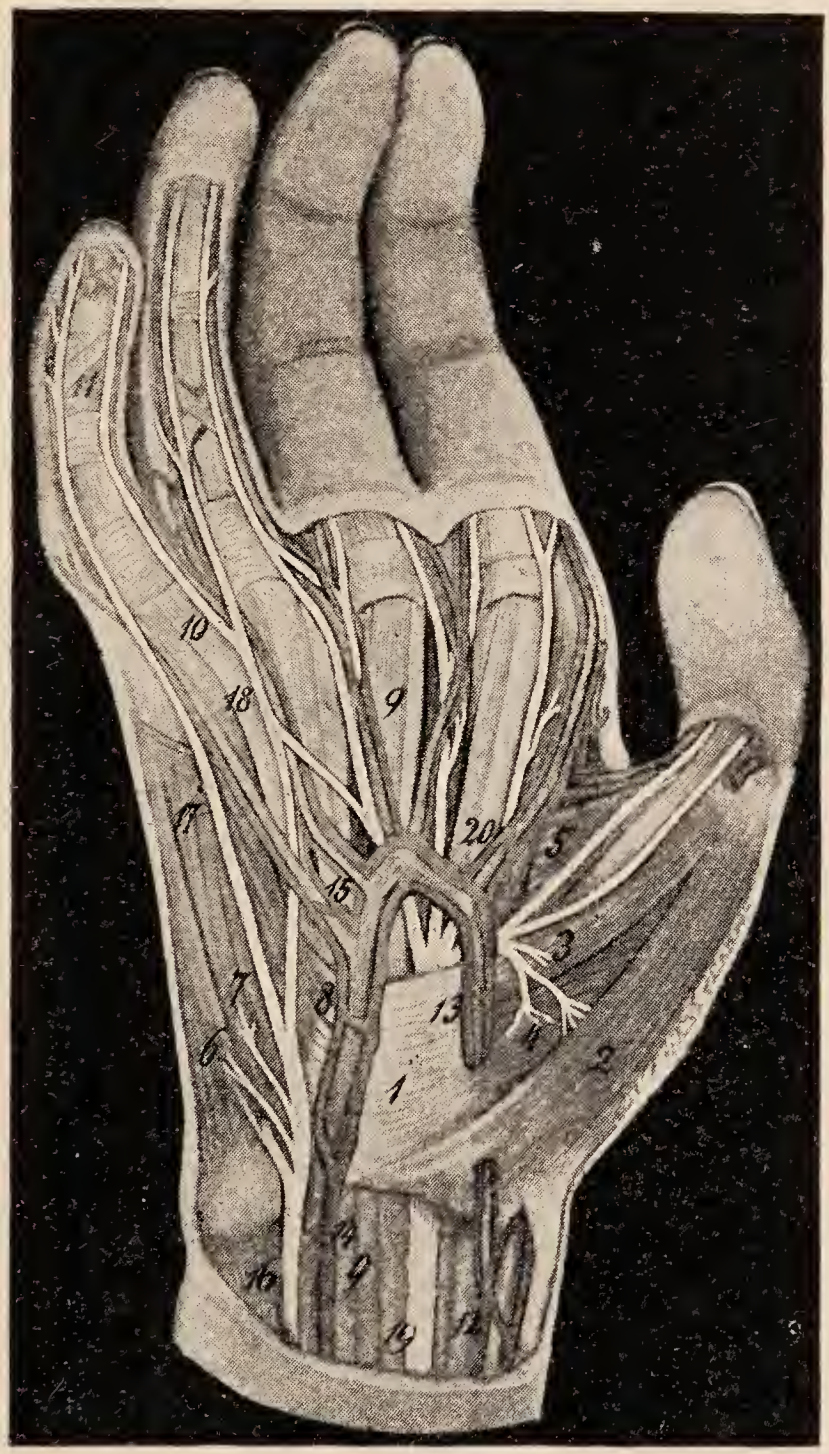

Das Original ist in 3 Farben ausgeführt.

Allg. medic. Centralzeitung, 1892, 9. März: Der Verfasser des vorliegenden Buches hat einem wirklichen Bedürfniss abgeholfen, indem er den Studirenden und Aerzten ein aus der Praxis des Unterrichts hervorgegangenes Werk darbietet, das in verhältnissmässig kurzem Raum alles Wesentliche klar und anschaulich zusammenfasst. Einen besonderen Schmuck des Buches bilden die zahlreichen, in moderner Manier und zum Theil farbig ausgeführten Abbildungen. Wir können das Werk allen Interessenten nicht dringend genug empfehlen.

Anatomie.

Arbeiten aus dem anatomischen Institute zu München. Herausgegeben von K. v. Kupffer und N. Rüdinger.

Heft 1: Utzschneider, A., Lendennerven der Affen und der Menschen. Mit 1 Tafel. 1892. *M.* 1.—.

Heft 2: Tettenhammer. Ueber das Vorkommen offener Schlundspalten bei einem menschlichen Embryo. Mit 12 Abbildungen. 1892. *M.* 1.—.

Heft 3: Höfer, W., Vergleichende anatomische Studien über die Nerven des Armes und der Hand beim Menschen und bei dem Affen. Mit 6 Tafeln. 1892. *M.* 4.—.

Heft 4: Kupffer, K. v., Ueber die Entwickelung von Milz und Pankreas. Mit 7 Abbildungen. 1892. *M.* 1.—.

Boegle, K., Die Entstehung und Verhütung der Fussabnormitäten. 139 Seiten. Mit 39 Abbildungen. 1893. Broschirt. *M.* 4.—.

Kupffer, K. v., Studien zur vergleichenden Entwicklungsgeschichte des Kopfes der Kranioten. Gestützt auf Arbeiten über die Entwicklung des Accipenser Sturio. Lieferung 1. Mit zahlreichen lithographischen Tafeln. Gr. 8°. 1893. Broschirt. *M.* 10.—.

Das ganze Werk wird in zwanglosen Heften erscheinen; jährlich gelangen 1—2 Hefte zur Ausgabe.

Jedes Heft bildet für sich ein abgeschlossenes Ganzes.

Abonnements nehme ich gerne entgegen.

Plessen, J. v. und **J. Rabinowicz,** Die Kopfnerven von Salamandra maculata im vorgerückten Embryonalstadium. Mit 4 colorirten Tafeln. 4°. 1891 Broch. *M.* 5.—.

Schäffer, O., Untersuchungen über die normale Entwicklung der Dimensionsverhältnisse des fötalen Menschenschädels mit besonderer Berücksichtigung des Schädelgrundes und seiner Gruben. Mit 50 Abbildungen und Tabellen. 4°. 1893. Broschirt. *M.* 7.—.

Die typischen Operationen und ihre Uebungen an der Leiche.

Kompendium der chirurgischen Operationslehre.

Dritte erweiterte Auflage.

Von

Stabsarzt Dr. E. Rotter.

388 Seiten.
Mit 110 Illustrationen.
Elegant gebd. *M.* 8.—.

Die dritte vorzüglich ausgestattete Ausgabe enthält alle neueren Errungenschaften der operativen Technik. Dieselben sind durch ausgezeichnete Illustrationen erläutert und bieten reichen Stoff der Belehrung. Die gesammte Fachpresse hat mit seltener Uebereinstimmung die Vorzüge dieses Werkes anerkannt.

Die **Berliner klinische Wochenschrift** sagt: «Verfasser hat es verstanden, mit aller Umsicht den praktischen Verhältnissen Rechnung zu tragen und in seinem Handbuch präcise Darstellung mit Vollständigkeit des Inhaltes in so glücklicher Weise zu verbinden. Weit entfernt vom trocknen Stil so manchen Nachschlagebuches, regt es durch die flotte und anziehende Sprache, in der es abgefasst, zur Lektüre an, dabei durch treffliche Abbildungen, mit denen nicht gekargt ist, in übersichtlicher Weise den Text illustrirend. Als leitender Grundsatz für die Besprechung der einzelnen Operationen ist festgehalten, dass zuerst das Operationsgebiet unter Berücksichtigung von Inspektion und Palpation dem geistigen Auge klargelegt sein muss, ehe das Messer seinen Weg geht. Den neueren Operationen ist vollauf Rechnung getragen, so dass auch in dieser Beziehung der Arzt in der Praxis wie im Felde befriedigt sein wird.»

Rotter, typische Operationen.

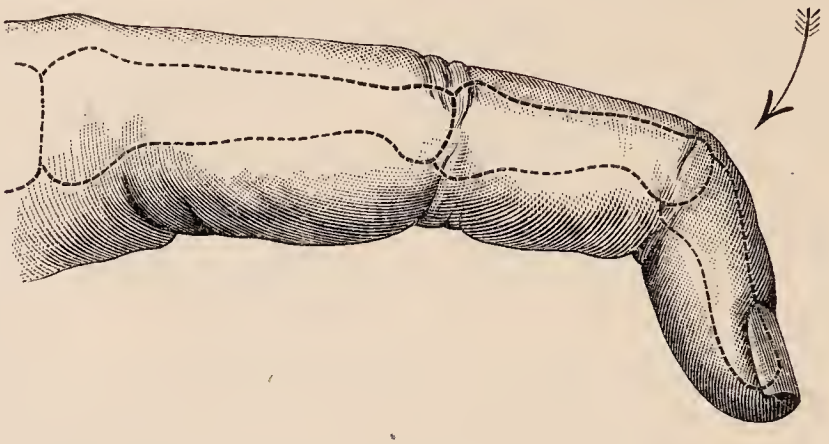

Wiener medicinische Presse, 1888, Nr. 57: So knapp auch der Text gehalten ist — das Werk zählt nur 388 Seiten — bildet das handliche, sehr gefällig ausgestattete Büchlein nicht nur eine recht vollkommene Operationslehre, sondern nennt und illustrirt auch die für den Arzt unentbehrlichsten chirurgischen Instrumente.

Dem Praktiker, dem Feldarzte und dem Studirenden, die Rotter's Buch liebgewonnen haben, wird es auch späterhin, bei Operationen am Lebenden, ein ungern entbehrtes Vademecum sein Möge es viele Leser und Freunde finden! *B.*

Münchener medicinische Wochenschrift: Nachdem erst vor relativ kurzer Zeit die 2. Auflage des Rotter'schen Buches hier besprochen wurde, liegt — der beste Beweis für die allgemeine Anerkennung der Vorzüge des Werkchens — schon die 3. Auflage vor. Die klare Anordnung des Stoffes, die kurze präcise Darstellung der verschiedenen Operationen, die sich sowohl von einer zu cursorischen Behandlung, als einem zu detaillirten, in Kleinigkeiten sich verlierenden Ausführen ferne hält, neben der topographischen Anatomie, den speciell bei dem Eingriff zu berücksichtigenden Momenten, doch genügend auf Modificationen, Indication, statistische Verhältnisse eingeht und dadurch die Lectüre zu einer wesentlich interessanteren macht, lässt (wie die Aufnahme zeigt) das Werk nicht nur für den studirenden, an der Leiche übenden Arzt, sondern auch für den praktisch thätigen Collegen, speciell den Feldarzt ein treffliches Hülfsbuch sein. Die klaren hübschen Holzschnitte in anschanlicher Grösse und reicher Zahl eingefügt, erhöhen die Brauchbarkeit des Büchleins wesentlich; ebenso wird die Anführung einer Reihe anscheinend kleinerer Momente, Verbesserungen etc, wie z. B. für den Feldgebrauch angegeben wurden, sowie eine Reihe von Rathschlägen hierin competenter Autoritäten, speciell von Nussbaum's von vielen sehr geschätzt werden.

Referent zweifelt nicht, dass das Werkchen, das die neuesten Operationen und operativen Modificationen völlig berücksichtigt und somit völlig auf modernem Standpunkt steht, zu seinen bisherigen Freunden sich noch zahlreiche neue erwerben wird. Die hübsche Ausstattung macht das Buch auch äusserlich zu einem sehr handlichen. Ein ausführliches Autoren- und Sachregister ist nicht minder als Vorzug anzuerkennen. *Schreiber.*

Chirurgie.

Arbeiten aus der chirurgischen Klinik zu München. Herausg. von O. Angerer. (Münchener medicinische Abhandlungen III. Reihe).

Heft 1: Weidenmüller, O., Zur Behandlung local. tuberc. Affectionen mit Jodoform-Injection. 1891. ℳ 1.—.

Heft 2: Port, K., Ueber die Wirkung des Tuberculinum Kochii bei Lupus. 1892. ℳ 1.—.

Boegle, C., Die Entstehung und Verhütung der Fuss-Abnormitäten auf Grund einer neuen Auffassung des Baues und der Bewegung des normalen Fusses. 1893. ℳ 4.—.

Fessler, J., Klinisch-experimentelle Studien über chirurgische Infectionskrankheiten. 1890. Broschirt. ℳ 4.—.

Festschrift zum 25jährigen Professoren-Jubiläum von W. Heineke. Mit Porträt. 1892. Broschirt ℳ 4.—, Leinwand ℳ 5.—.

Inhalt: Kiesselbach, Verwerthbarkeit der Hörprüfungsmethoden bei der Beurtheilung der Schwerhörigkeit in Folge von Unfällen. — Krecke, Massage und Mobilisirung bei Knochenbrüchen. — Mayer, Operative Behandlung der Diphtherie. — Schmid, Chirurgie der Nieren. — Koch, Traumatische Losschälung der Haut und der tieferliegenden Schichten. — Graser, Perityphlitis und deren Behandlung. — König, 41 Jahre lang im Wasser gelegene menschliche Leichen. — Herzog, Angeborene Deviationen der Fingerphalangen (Klinodactylie). — Hagen, Halbseitiger Naevus verrucosus. — Schmid, Processus vermiformis mit einem Fremdkörper als Inhalt eines Bruchsackes.

Grünwald, Dr. L., Die Lehre von den Nasen-Eiterungen mit besonderer Rücksicht auf die Erkrankungen des Sieb- und Keilbeins und deren chirurgische Behandlung. Mit 5 Abbildungen. 1893. 167 Seiten. ℳ 4.50.

Halbeis, J., Die adenoïden Vegetationen des Nasenrachenraumes bei Kindern und Erwachsenen und ihre Behandlung. 53 Seiten. Mit 1 Abbildung. 8°. 1892. ℳ 2.—.

Lingenfelder, J., 70 Arthrectomien des Kniegelenks. 1892. Broschirt. ℳ 2.—.

Rotter, Dr. E., Die Knöchelbrüche. 28 Seiten mit 2 Abbildungen. 1892. ℳ 1.—.

Seydel, Die erste Hilfe bei Unglücksfällen in den Bergen. Mit 6 Abbildungen. 12°. 1893. 2 Aufl. Cartonnirt ℳ —.50.

Pathologische Anatomie.

Arbeiten aus dem patholog. Institut in München. Herausg. von **Prof. Dr. O. Bollinger.** (Münchener medicinische Abhandlungen. I. Reihe).

Heft 1: Die Kreuzotter, ihre Lebensweise, ihr Biss und ihre Verbreitung. Mit 1 Karte und 4 Abbildungen. Von Dr. A. Banzer. *M.* **1.60.**

Heft 2: Ueber Lebensdauer und Todesursachen bei den Biergewerben. Ein Beitrag zur Aetiologie der Herzerkrankungen. Von Dr. J. Sendtner. *M.* 1.—.

Heft 3: Ueber Herzhypertrophie bei Schwangeren und Wöchnerinnen. Von Dr. Max Dreysel. 31 Seiten. *M.* 1.—.

Heft 4: Ueber Gallensteinkrankheiten. — Ueber eine seltene Haargeschwulst im menschlichen Magen Mit 1 Abb. Von Prof. Dr. O. Bollinger. 24 Seiten. *M.* 1.—.

Heft 5: Ein Fall von Pero- und Amelie. Mit 4 Abbildungen. Von Dr. E. Ibener. *M.* 1.—.

Heft 6: Ein Beitrag zur Aetiologie der Pneumonie. Von Dr. Richard Sachs. 20 Seiten. *M.* 1.—.

Heft 7: Ueber den Einfluss der Verdünnung und der künstlich erzeugten Disposition auf die Wirkung des inhalirten tuberculösen Giftes. Mit 1 Tafel. Von Dr. A. Preyss. 16 Seiten. *M.* 1.—.

Heft 8: Zur Morphologie der Schilddrüse des Menschen. Von Dr Karl Weibgen. 16 Seiten. *M.* 1.—.

Heft 9: Ueber Beckenfrakturen. Mit 2 Abbildungen. Von Dr. Georg Michaelis. *M.* 1.—.

Heft 10: Ueber das Vorkommen von Tuberkelbacillen ausserhalb des Körpers in Gefängnissen. Von Dr. A. Kustermann. 21 Seiten. 8°. 1891. *M.* 1.—.

Heft 11: Münchens Tuberculosemortalität in den Iahren 1814 bis 1888. Von Dr. M. Weitemeyer. 20 Seiten. 8°. 1892. *M.* 1.—.

Heft 12: Zur Kenntniss der Phosphor-Nekrose. 30 Seiten mit 2 Abbildungen. 8°. 1892. M. 1.—.

Heft 13: Ueber die vicariirende Hypertrophie der Leber bei Leberechinococcus Von Dr. M. Dürig. 23 Seiten mit 1 Abbildung. 8°. 1892. M. 1.—.

Bauer, Jos. und **O. Bollinger,** Idiopathische Herzvergrösserungen. Mit 2 lithographischen Tafeln. 1893. M. 4 —.

Herzog, Dr. W., Die Rückbildung des Nabels und der Nabelgefässe mit besonderer Berücksichtigung der Pathogenese der Nabelhernien. 40 Seiten mit 8 Tafeln. 8°. 1892. M. 6.—.

Huber, J. Ch., Bibliographie der klinischen Helminthologie.

Heft 1: Echinococcus cysticus. M. 1.80.

Heft 2: Cysticercus cellulosae. Rud. M. 1.80.

Heft 3/4: Die Darmcestoden des Menschen. Geschichte und Litteratur der Taenien und Bothriocephalen. M. 3.60.

Heft 5/6: Ascaris, Oxyuris, Trichocephalus, Ankyloxomum, M. 3.60.

Das Werk wird in 7 Lieferungen in Jahresfrist fertig vorliegen.

Kinderheilkunde.

Arbeiten a. d. k. Universitätskinderklinik zu München von **Prof. Dr. H. v. Ranke.** (Münchener medicin. Abhandlungen. II. Reihe).

Heft 1: Ueber das Auswandern von Ascaris lumbricoides aus dem Darme. 19 Seiten mit 2 Abbildungen. Von Dr. G. Borger. M. 1.—.

Heft 2: Zwei Fälle von Leuchtgasvergiftung bei Kindern. Von Dr. Gottlieb Gnant. M. 1.—.

Heft 3: Zur Kenntniss der diphtheritischen Albuminurie und Nephritis auf Grund klinischer und pathologisch-anatomischer Beobachtungen. Von Dr. Josef Kuck. M. 1.—.

Heft 4: Beitrag zur Statistik und Casuistik der Gehirntuberkel bei Kindern. Von Dr Adolf Seidl. M. 1.—.

Heft 5: Ein Fall von Aneurysma der Arteria basilaris bei einem siebenjährigen Knaben. Von Dr. Wilibald Oppe. M. 1.—.

Heft 6: Zur Lebercirrhose im Kindesalter. Von Dr. Hermann Tödten. M. 1.—.

Heft 7: Periostale Aplasie mit Osteopsathyrosis unter dem Bilde der sog. foetalen Rhachitis. Mit 1 lith. Tafel. Von Dr. S. Müller. 1893. gr. 8°. M. 1.—.

Heft 8: Ueber Herzvergrösserung bei Scharlach und Diphtherie-Nephritis. Von Dr. Franz Jaeger. M. 1.—.

Geburtshülfe und Frauenkrankheiten.

Amann, Dr. J. A. jun., Ueber Neubildungen der Cervicalportion des Uterus. 92 Seiten mit 12 Tafeln. 1892. M 6.—.

Arbeiten aus der kgl. Universitäts-Frauenklinik zu München. Herausgegeben von **Geheimrath Prof. Dr. F. v. Winckel.** (Münchener medicinische Abhandlungen IV. Reihe.)

Heft 1: Ueber Descensus und Prolapsus uteri in ätiologischer, symptomatologischer und therapeutischer Beziehung. Von Dr. Paul Leverkühn. 35 Seiten. M 1.—.

Heft 2: Die puerperalen Todesfälle der Münchener Frauenklinik 1887/91. (Casuistisch-statistische Beiträge.) Von Dr. Max Madlener. M. 1.—.

Heft 3: Narkosen mit Chloroformium medicinale Pictet. Von Dr. O. Hohenemser. M. 1.—.

Bibliothek medicinischer Klassiker.

Band I: Soranus Ephesius, Frauenkrankheiten und Geburtshilfe. Uebersetzt von H. Lüneburg und mit medicinischen Noten versehen von J. Chr. Huber. 1893. Broschirt ca. M 4.—.

Als weitere Bände sind in Aussicht genommen: Hippokrates, Celsus, Galenus u. a.

Schäffer, O., Taschen-Atlas der Geburtshilfe. Theil I: Der Geburtsakt, dargestellt in 98 colorirten Tafeln. 1892. In Leporello-Art, Leinwand M. 4.—.

Geburtshülfliche Taschen-Phantome.

Von Dr. K. Shibata.

Mit einer Vorrede von **Professor Dr. Frz. Winckel.**

16 Seiten Text. Mit 7 Text-Illustrationen, zwei in allen Gelenken beweglichen Früchten und einem Becken.

Zweite vielfach vermehrte Auflage. Cartonnirt ℳ 3.—.

Correspondenzblatt für Schweizer Aerzte, 1891, Nr. 7: Meggendorfer's bewegliche Bilderbücher im Dienste der Wissenschaft. Der kleine Geburtshelfer in der Westentasche. Letzteres gilt buchstäblich, denn das niedliche, cartonnirte Büchelchen lässt sich in jedem Rockwinkel unterbringen. Es enthält ausser sieben Text-Illustrationen Phantome aus starkem Papier, nämlich ein dem Einbandcarton aufgeleimtes Becken u. zwei Früchte mit beweglichem Kopf und Extremitäten. Diese Früchte lassen sich in's Becken einschieben und daraus entwickeln; die eine von der Seite gesehene dient zur Demonstration der Gerad-, die andere, von vorn gesehene, zu derjenigen der Schieflagen.

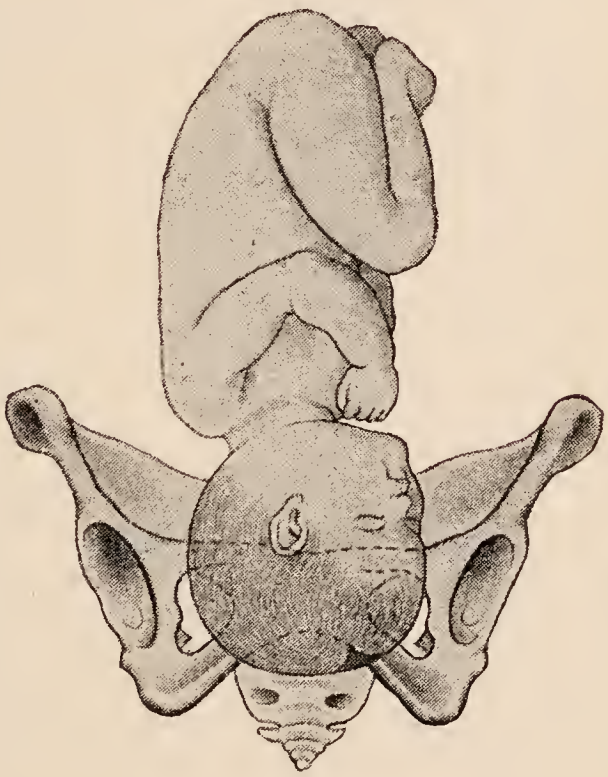

Da auch der Rumpf durch ein Charnier beweglich gemacht ist, lassen sich die Einknickungen desselben bei Gesichts-, Stirn- und Vorderscheitelstellungen, sowie bei den Schieflagen naturgetreu nachahmen. Die Peripherie des Kopfes, welche bei den verschiedenen Lagen des letzteren als grösste das Becken passirt, sind am Phantom durch Linien bezeichnet, auf welchen die Grösse des betreffenden Umfanges notirt ist.

Mit diesem kleinen und leicht bei sich zu tragenden Taschenphantom kann sich Derjenige, welcher eine solche Nachhilfe wünscht, jederzeit äusserst leicht Klarheit über die Verhältnisse der Kindestheile zu den mütterlichen Sexualwegen verschaffen — die erste Bedingung für richtige Prognose und Therapie. *E. Haffter.*

Lehmann's medicin. Handatlanten

Band I.

Geburtshülfe

I. Theil.

Der Geburtsakt

dargestellt
in 98 Tafeln in Leporelloart
von

Dr. O. Schäffer,

Assistent an der kgl. Universitäts-Frauenklinik in München.

98 in zweifarbigem Druck ausgeführte Bilder.

Preis elegant gebunden
M. 4.—.

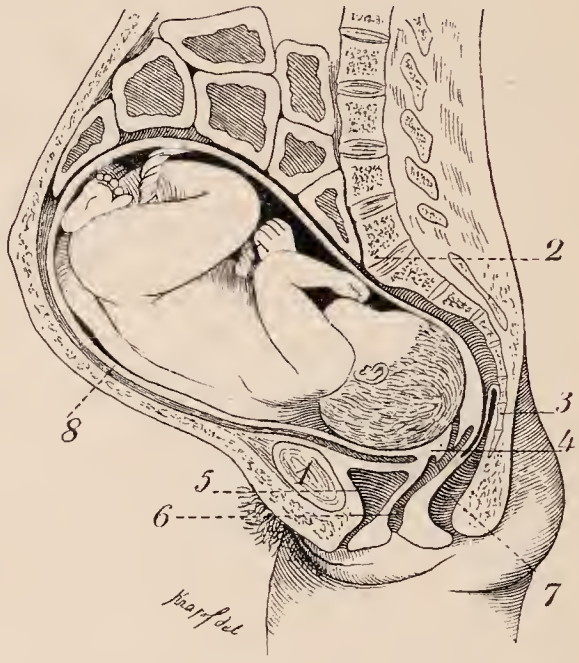

verkleinerte, im Atlas farbig gedruckte Abbildung.

Urtheile der Presse:

Zeitschrift für ärztliche Landpraxis. Die Verlagshandlung beabsichtigt eine Reihe medicinischer Taschenatlanten erscheinen zu lassen, die das Gesammtgebiet der Medicin in klarer und übersichtlicher Weise zur Anschauung bringen soll. Das ist in der That in dem vorliegenden Werke für den Geburtsakt vollständig gelungen, dasselbe dürfte namentlich dem Anfänger in der Praxis ein willkommener Führer sein, der es ihm ermöglicht, sich mit einem Blick im gegebenen Falle rasch und gründlich zu orientiren, nicht nur bezüglich der Diagnose, sondern auch der einzuschlagenden Therapie. Bei näherer Durchsicht der sehr sorgfältig und verständlich ausgeführten Zeichnungen wird man es begreiflich finden, dass die erste Auflage bereits nach sechs Wochen vergriffen war. *S.*

Medico. Es liegt uns der erste Theil des ersten, die Geburtshilfe umfassenden Bandes vor. Derselbe zeigt in 98 wohlgelungenen Tafeln, von Dr. O. Schäffer's kundiger Hand entworfen, die Entwickelung der verschiedenen Geburtslagen in ihren einzelnen Etappen. Die Bilder führen die allmählichen Uebergänge der sich entwickelnden Bewegung so instructiv vor Augen, dass es kaum des kurzgefassten beigegebenen Textes für das Verständniss bedurft hätte. Dem praktischen Arzte wird das Werkchen ebenso willkommen sein, wie dem Studirenden. Mögen die folgenden Bände allen Anforderungen so entsprechen, wie der uns vorliegende Band!

Hygiene.

Arbeiten aus dem hygienischen Institute in München. Herausgegeben von **Geheimrath Prof. Dr. Max v. Pettenkofer.** Heft 4. (Münchener medicin. Abhandlungen V. Reihe.)

Heft 1: Die Schwemmkanalisation in München. Von Max v. Pettenkofer. 16 Seiten. M. 1.–.

Heft 2: Die Fehlböden (Zwischendecken). Ihre hygienischen Nachtheile und deren Vermeidung. Von Dr. Heinzelmann. 36 Seiten. M. 1.—.

Heft 3: Acht Thesen gegen die Münchener Schwemmkanalisation. Besprochen von Max v. Pettenkofer. M. 1.—.

Heft 4: Ueber Cholera mit Berücksichtigung der jüngsten Choleraepidemie in Hamburg. Von Max v. Pettenkofer. M. 1.—.

Einleitung der Fäkalien Münchens in die Isar. Protokoll der Sitzung des erweiterten Obermedicinal-Ausschusses. 73 Seiten. 1892. gr. 8°. M. 1.20.

Grundler, Dr. M., Der klimatische Gebirgskurort Heilbrunn und seine jodhaltige Bromquelle « die Adelheidsquelle ». M. —.80.

Massregeln gegen die Cholera. M —.20.

Prausnitz, Dr. W., Zur Einführung der Schwemmkanalisation in München. Offener Brief an Prof. Alex. Müller in Berlin. M. —.60.

Ripperger, A., Die Influenza. Ihre Geschichte, Epidemiologie, Aetiologie, Symptomatologie und Therapie, sowie ihre Complicationen und Nachkrankheiten. Mit 4 Tafeln. 1892. Brosch. M. 10.—.

Soxhlet, Ein verbessertes Verfahren der Milch-Sterilisirung. 24 Seiten. 1891. M. —.80.

Soxhlet, Die chemischen Unterschiede zwischen Kuh- und Frauenmilch und die Mittel zu ihrer Ausgleichung. 1893. M. —.60.

Weber, Dr. H., Ueber den Einfluss der klimatischen Boden- und gesellschaftlichen Verhältnisse auf das Vorkommen und den Verlauf der Lungentuberculose. M. —.60.

Grundzüge der Hygiene

von

Dr. W. Prausnitz,

Privatdocent an der Universität und der technischen Hochschule in München.

Für Studirende an Universitäten und technischen Hochschulen, Aerzte, Architekten und Ingenieure.

Mit 137 Original-Abbildungen. Preis broschirt *M.* **6.50**, geb. *M.* **7.50.**

Vereinsblatt der pfälz. Aerzte, 1892, Nr. 2: Das neue Lehrbuch der Hygiene ist in seiner kurz gefassten, aber präcisen Darstellung vorwiegend geeignet zu einer raschen Orientirung über das Gesammtgebiet dieser jungen Wissenschaft. Die flotte, übersichtliche Darstellungsweise, Kürze und Klarheit, verbunden mit selbstständiger Verarbeitung und kritischer Würdigung der neueren Monographien und Arbeiten, Vermeidung alles unnöthigen Ballastes sind Vorzüge, die gerade in den Kreisen der praktischen Aerzte und Studenten, denen es ja zur Vertiefung des Studiums der Hygiene meist an Zeit gebricht, hoch geschätzt werden.

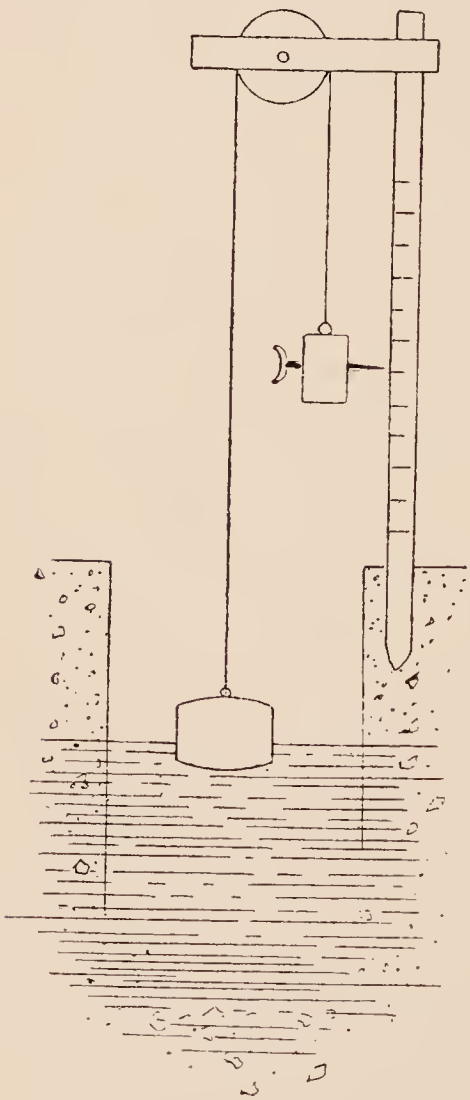

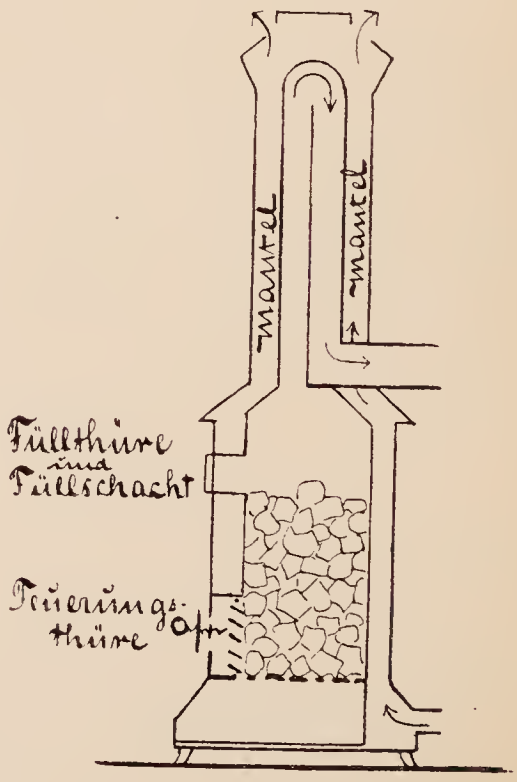

Psychiatrie und Nervenkrankheiten.

Bericht über Verhandlungen des Vereins der deutschen Irrenärzte

I. **Psychiatrie und Seelsorge.** Mit Berücksichtigung des in der Konferenz des Verbandes deutscher evangelischer Irrenseelsorger von den Pastoren v. Bodelschwingh, Hafner und Knodt vertretenen Standpunkt. Von Siemens-Lauenburg i. B. und Zinn senior in Eberswalde.

II. **Reform des Irrenwesens in Preussen** und zur Abänderung des Verfahrens in Entmündigungssachen wegen Geisteskrankheiten. Von Zinn senior in Eberswalde und Pelmann in Bonn. 1893. circa ℳ **1.50.**

Grashey, H., Experimentelle Beiträge zur Lehre von der Blut-Circulation in der Schädel-Rückgratshöhle. 75 Seiten mit 35 Abbildungen. Fol. 1892. Broschirt ℳ **10.—.**

Hoesslin, R. v., Ueber die Behandlung chronischer Rückenmarkskrankheiten und die Vortheile localer Kältereize bei denselben. 23 Seiten. 8°. 1892. ℳ **1.—.**

Loewenfeld, L., Die objectiven Zeichen der Neurasthenie. 53 Seiten 8°. 1892. ℳ **1.60.**

Moebius, P. J., Ueber infantilen Kernschwund. 34 Seiten. 8°. 1892. ℳ **1.—.**

Ringier, G., Erfolge des therapeutischen Hypnotismus in der Landpraxis. Mit einem Vorwort von Aug. Forel 1891. Broschirt ℳ **5.—**, gebunden ℳ **6.—.**

von Schrenk-Notzing, Ueber Suggestion und suggestive Zustände. 40 Seiten. 1893. ℳ **1.—.**

Snell, O., Hexenprocesse und Geistesstörung. Psychiatrische Untersuchungen. 130 Seiten 8°. 1891. Broschirt ℳ **4.—.**

Strümpell, Ad., Ueber Wesen und Behandlung der tabes dorsalis. 22 Seiten 8°. 1890. Broschirt ℳ **—.60.**

Auflage 3000.

MÜNCHENER
MEDICINISCHE WOCHENSCHRIFT

(ÄRZTLICHES INTELLIGENZ-BLATT)
ORGAN FÜR AMTLICHE UND PRAKTISCHE ÄRZTE

Herausgegeben von

Dr. Bollinger, Dr. Gerhardt, Dr. Heineke, Dr. G. Merkel, Dr. Michel, Dr. H. v. Ranke, Dr. v. Schleiss, Dr. v. Winckel, Dr. v. Ziemssen.

Redaction: **Dr. B. Spatz.**

Die Münchener medicinische Wochenschrift bietet, unterstützt durch hervorragende Mitarbeiter, eine vollständige Uebersicht über die Leistungen und Fortschritte der gesammten Medicin, sowie über alle die Interessen des ärztlichen Standes berührenden Fragen. Sie erreicht dies in erster Linie durch zahlreiche werthvolle **Originalarbeiten.**

Aus folgenden Kliniken bringt die M. M. W. Originalarbeiten:

Berlin: Chirurg. Klinik. **Bonn:** Medic. Poliklinik. **Breslau:** Path.-anat. Institut. **Erlangen:** Medicin. Klinik, Chirurg. Klinik, Gynäkolog. Klinik, Augenklinik, Medicin. Poliklinik, Physiolog. Institut, Patholog.-anat. Institut. **Freiburg:** Medic. Klinik, Chirurg. Klinik, Gynäkolog. Klinik, Psychiatrische Klinik, Ophthalmolog. Klinik, Medicin. Poliklinik, Patholog.-anat. Institut, Hygien. Institut. **Giessen:** Medicin. Klinik, Chirurg. Klinik, Path.-anat. Institut. **Greifswald:** Chir. Klinik. **Halle a. d. S.:** Med. Klinik, Frauen-Klinik, Hygien. Institut. **Heidelberg:** Med. Klinik, Amb. Klinik für Kehlkopf-, Nasen- u. Rachenkrankh. **Jena:** Med. Klinik. **Königsberg:** Path.-an. Institut. **Leipzig:** Med. Klinik, Chirurg. Klinik. **München:** Med. Klinik, Chir. Klinik, Frauenklinik, Augenklinik, Kinderklinik, Chir. Poliklinik, Pädiatr. Poliklinik, Med.-klin. Institut, Histolog. Laboratorium, Patholog. Institut, Hygien. Institut. **Strassburg:** Ophthalmolcg Klinik. **Tübingen:** Med. Klinik, Chir. Klinik. **Würzburg:** Med. Klinik, Chir. Klinik Frauenklinik, Ophthalmolog. Klinik, Syphilido-Klinik, Otiatrische Poliklinik, Amb. für Nasen-, Rachen- und Kehlkopfkrankh., Path.-anat. Institut, Hygien. Institut, Pharmakolog. Institut. **Amsterdam:** Hygien. Institut. **Krakau:** Medicinische Klinik. **Zürich:** Medicinische Klinik, Psychiatrische Klinik.

Die Münchener medicin. Wochenschrift bringt ferner **Referate** und **Besprechungen** aller wichtigen Erscheinungen der medicinischen Literatur, sowie **Berichte** über die Verhandlungen der bedeutenderen ärztlichen Congresse und Vereine. Durch die Vollständigkeit und Promptheit ihrer Berichterstattung zeichnet sich die Münchener medicinische Wochenschrift vor allen anderen medicinischen Blättern aus.

Mittheilungen aus der Praxis, Feuilletons, therapeutische und tagesgeschichtliche Notizen, Universitäts- und Personal-Nachrichten, ärztliche Vacanzen etc. geben ferner dem Inhalte der Münchener medicinischen Wochenschrift eine unübertroffene Vielseitigkeit.

Eine Gratis-Beilage zur Münchener medicinischen Wochenschrift bildet die **„Galerie hervorragender Aerzte und Naturforscher"**; bisher erschienen die Porträts von Koch, v. Nussbaum, Lister, v. Pettenkofer, Pasteur, v. Naegeli, v. Gudden, v. Scanzoni, v. Helmholtz, Virchow, v. Volkmann, v. Seitz, v. Brücke, v. Baer, Credé, Thiersch etc. etc.

Probenummern stehen gratis und franco zur Verfügung.

Preis pro Quartal ℳ 5.—.

FINSKA
LÄKARESÄLLSKAPET

Berzelius und Liebig, Ihre Briefe von 1831—1845 mit erläuternden Einschaltungen und gleichzeitigen Briefen von Liebig und und Wöhler sowie wissenschaftlichen Nachweisen herausgegeben mit Unterstützung der kgl. bayer. Akademie der Wissenschaften von Justus Carrière. Preis elegant gebunden 7 ℳ, brochirt 6 ℳ.

Prior, J., Das Koch'sche Heilverfahren gegen Tuberkulosis in seiner Einwirkung auf den gesammten Organismus und dem Sitz der Erkrankung. 1891. ℳ 1.60.

Scholl, Roland., Entwicklungsgeschichte und kritisch experimenteller Vergleich der Theorien über die Natur der sogenannten Knallsäure und ihrer Derivate. 1893. ℳ 2.40.

Tappeiner, Prof. Dr., Ueber die Entwicklung und die Aufgaben der Pharmakologie. Rede, gehalten bei der Eröffnungsfeier des pharmakologischen Institutes in München 1893. ℳ 1.—.

Annalen

der

Städtischen Allgemeinen Krankenhäuser

zu München.

Im Verein mit den Aerzten dieser Anstalten herausgegeben

von **Prof. Dr. von Ziemssen,**

Director des Städt. Allgem. Krankenhauses I/I.

Band VI. 1890—92. Preis ℳ 10.—.

Band VI erscheint in wesentlich veränderter Form. Während früher die statistischen Tabellen den Hauptinhalt bildeten, enthält dieser Band vorzugsweise allgemein interessirende casuistische Beiträge und lehnt sich in seiner Einrichtung ganz an die Charité-Annalen an.